

# Neurochirurgie Pédiatrique

# Craniosténose

❑ 1/2000 births

❑ Diagnosis mainly based on clinical aspect



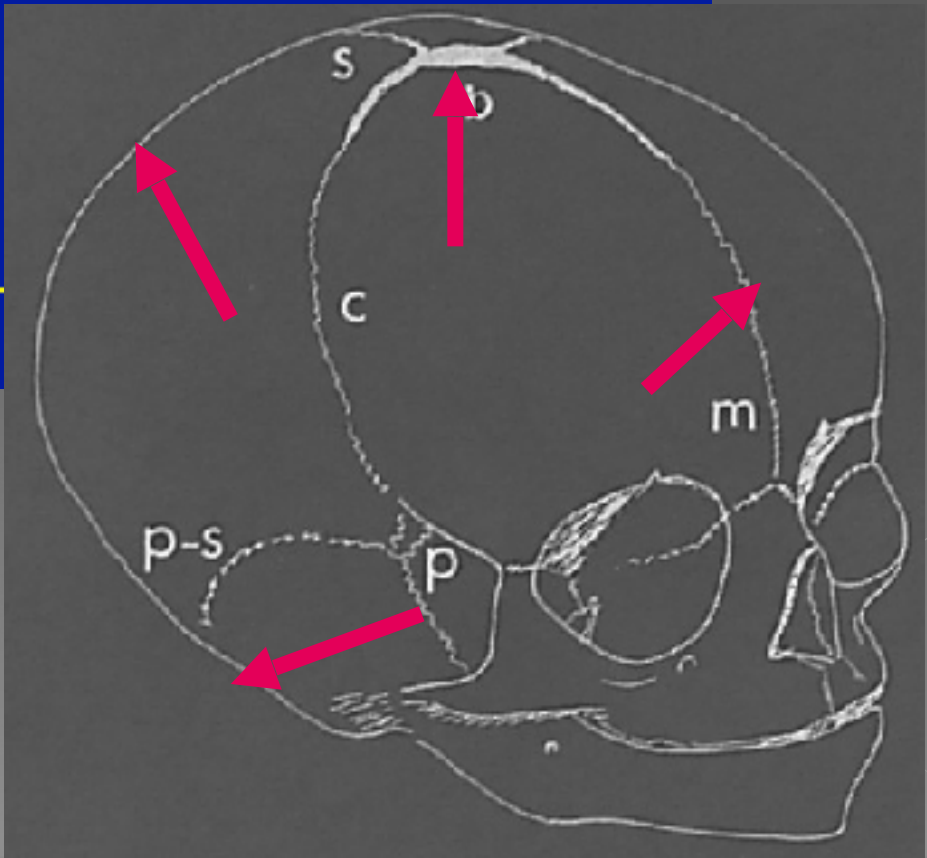
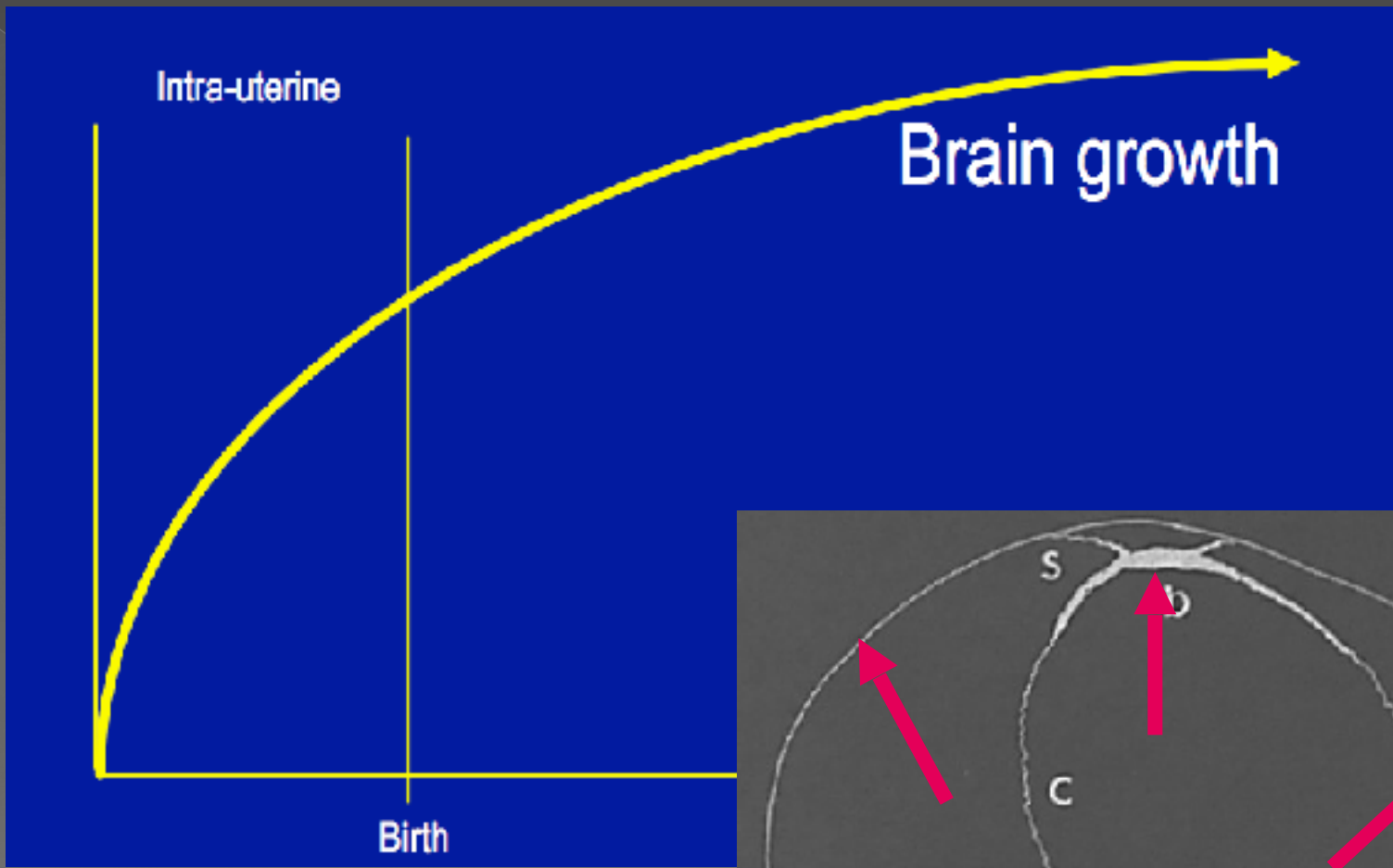
Syndromic forms  
(Polymalformative) 20%



Non-syndromic forms (Isolated)  
80%

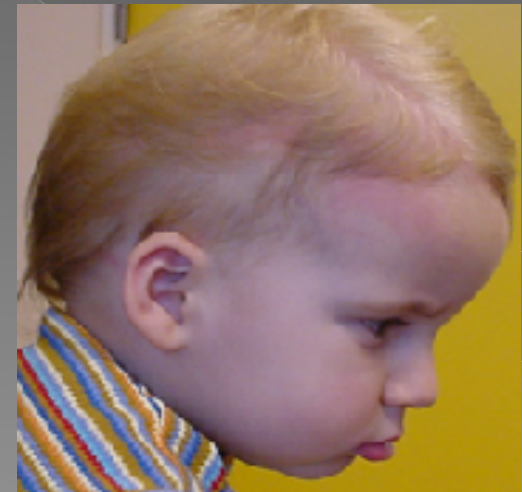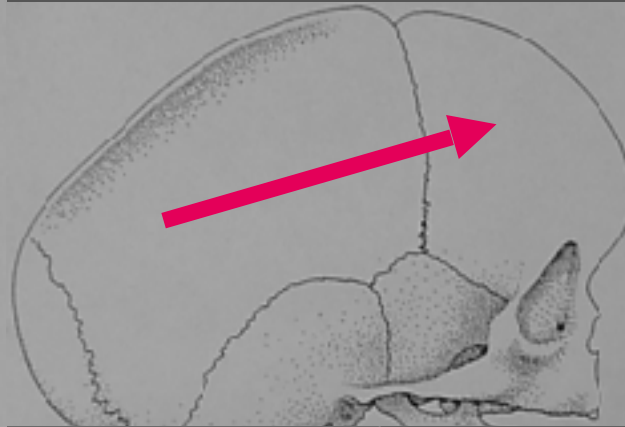
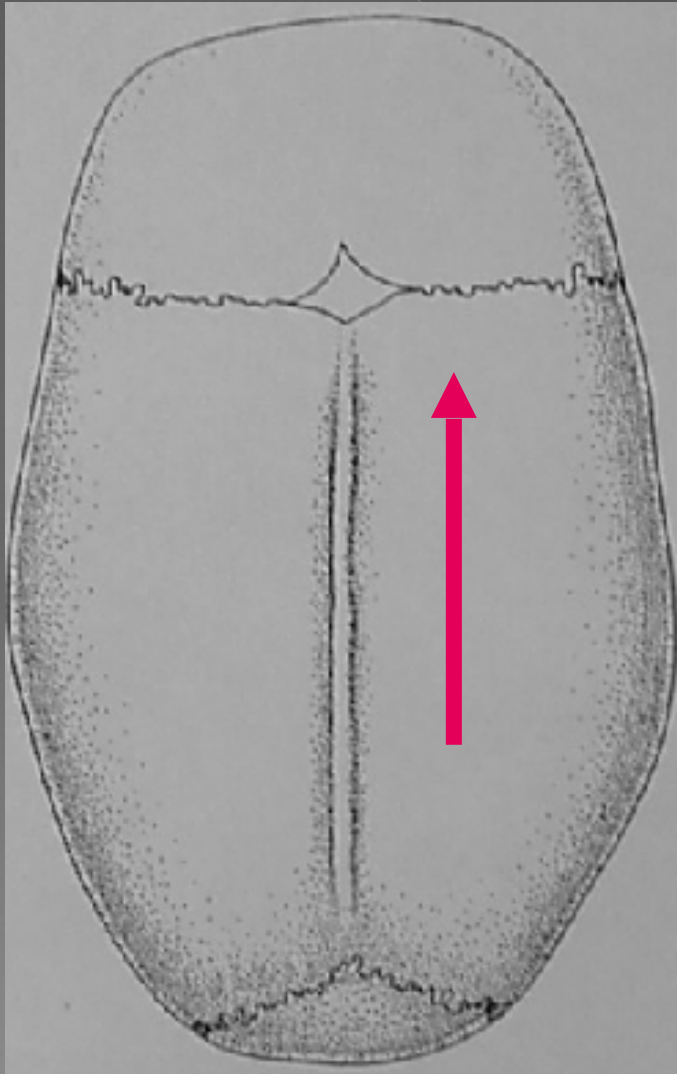
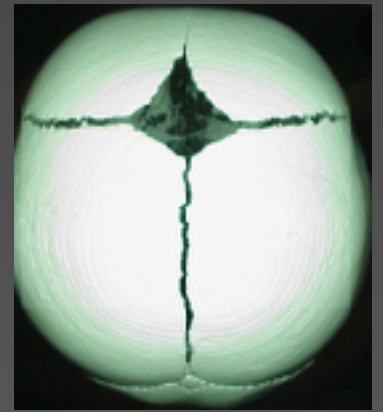
Sporadic cases  
Familial cases



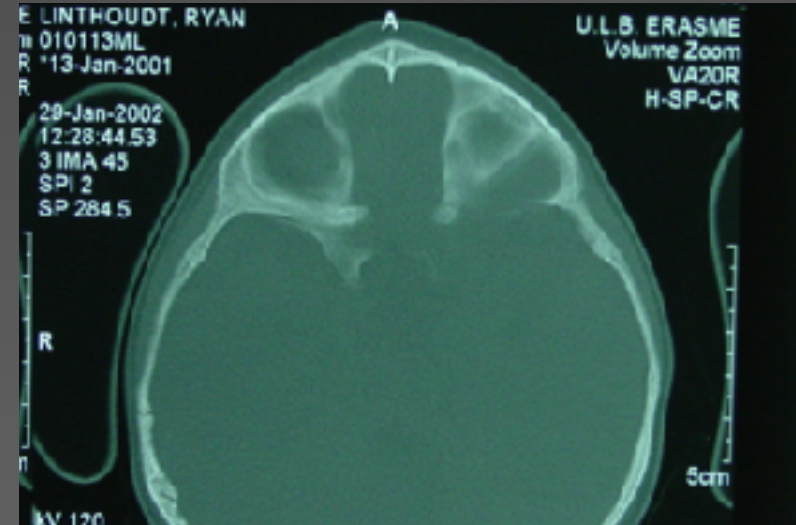
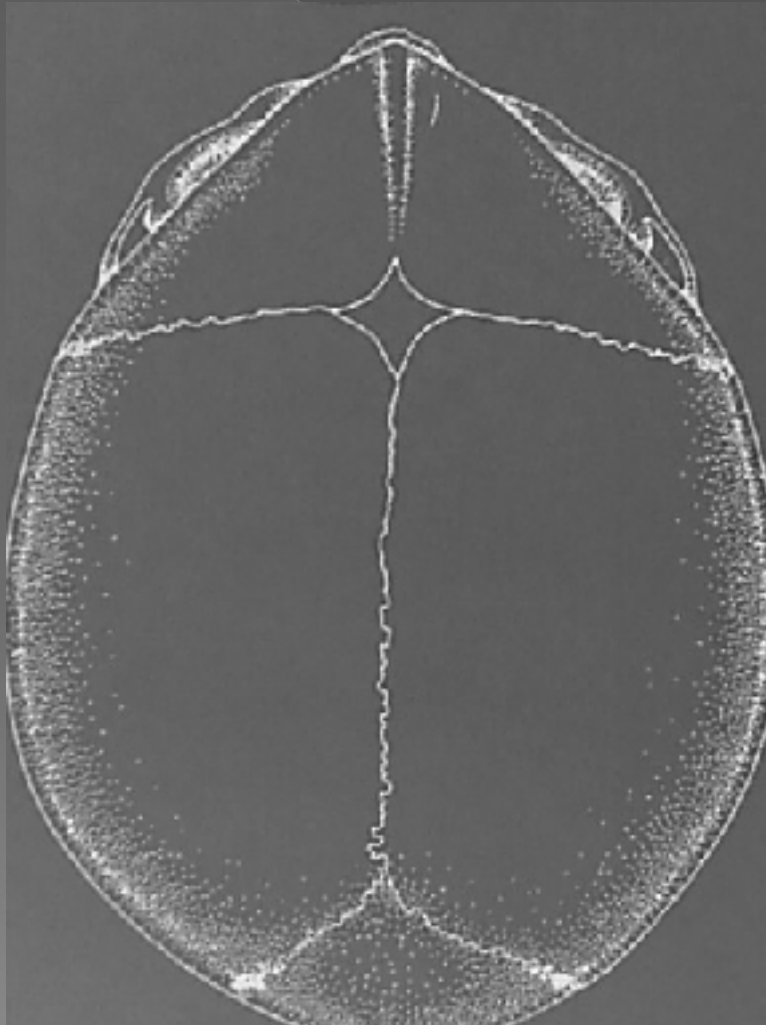

# Scaphocéphalie

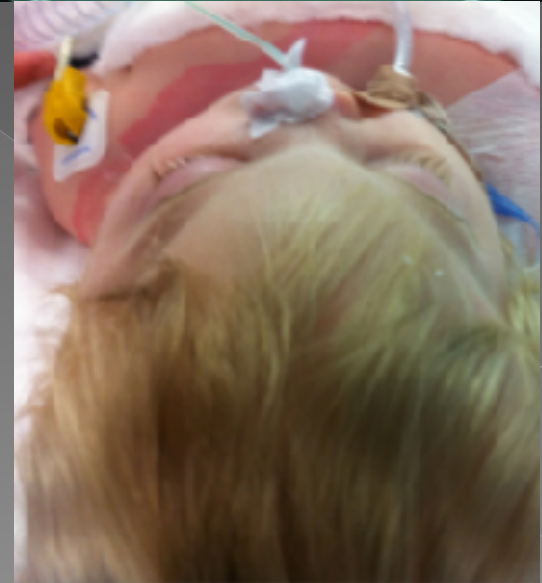
Sagittal suture



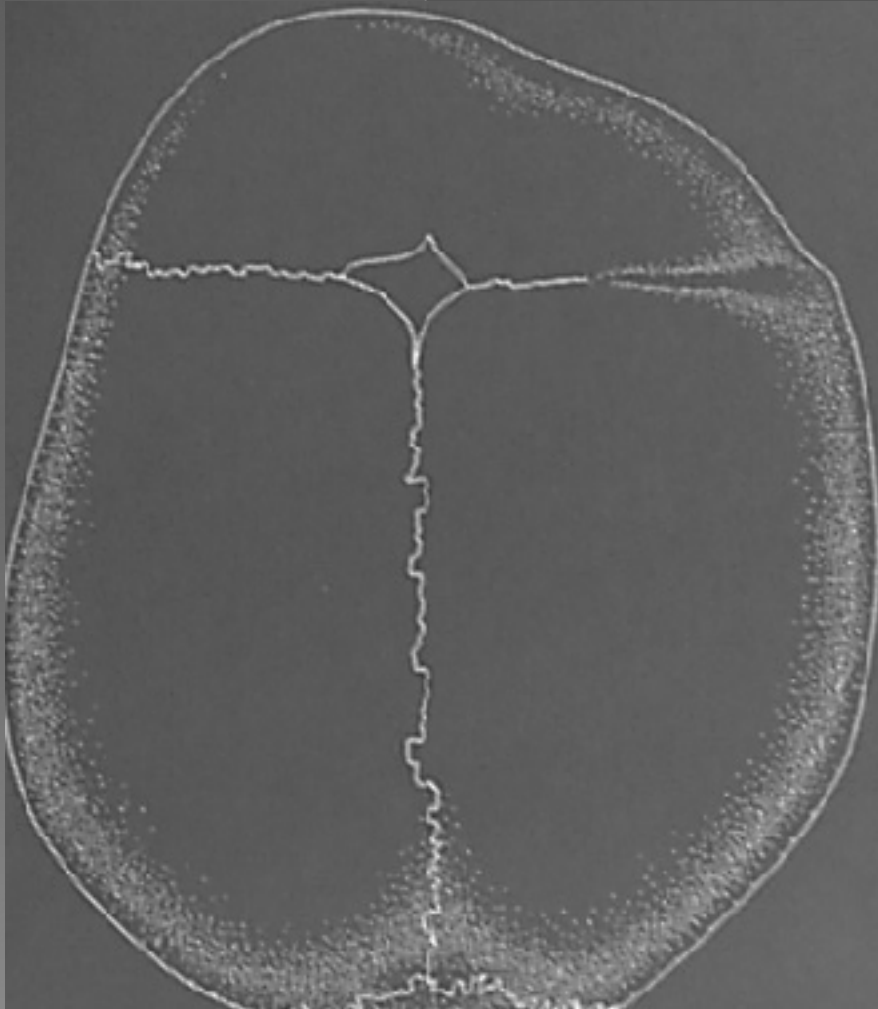
# Trigonocéphalie



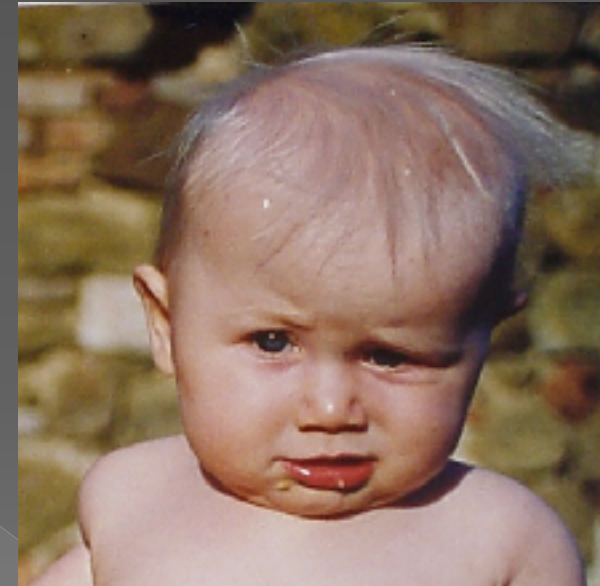Metopic suture



# Plagiocéphalie



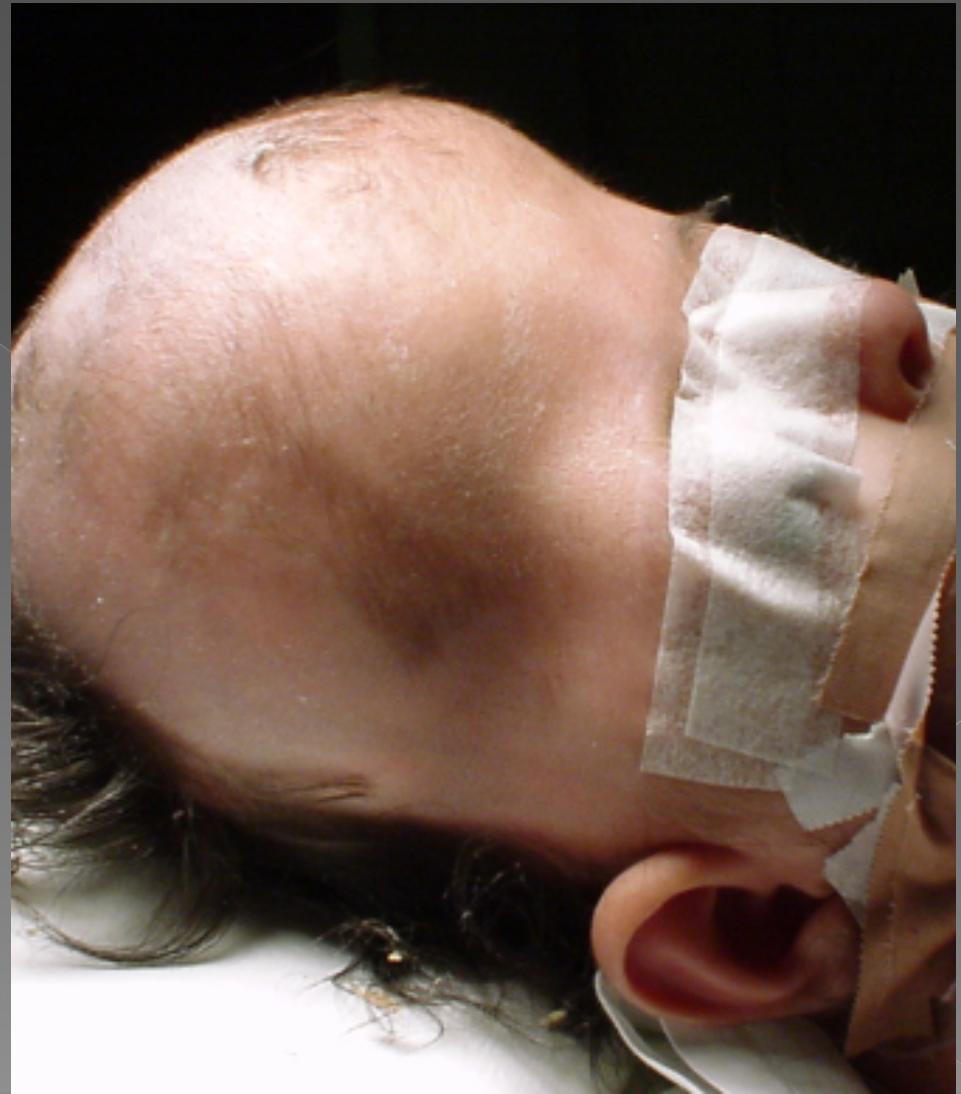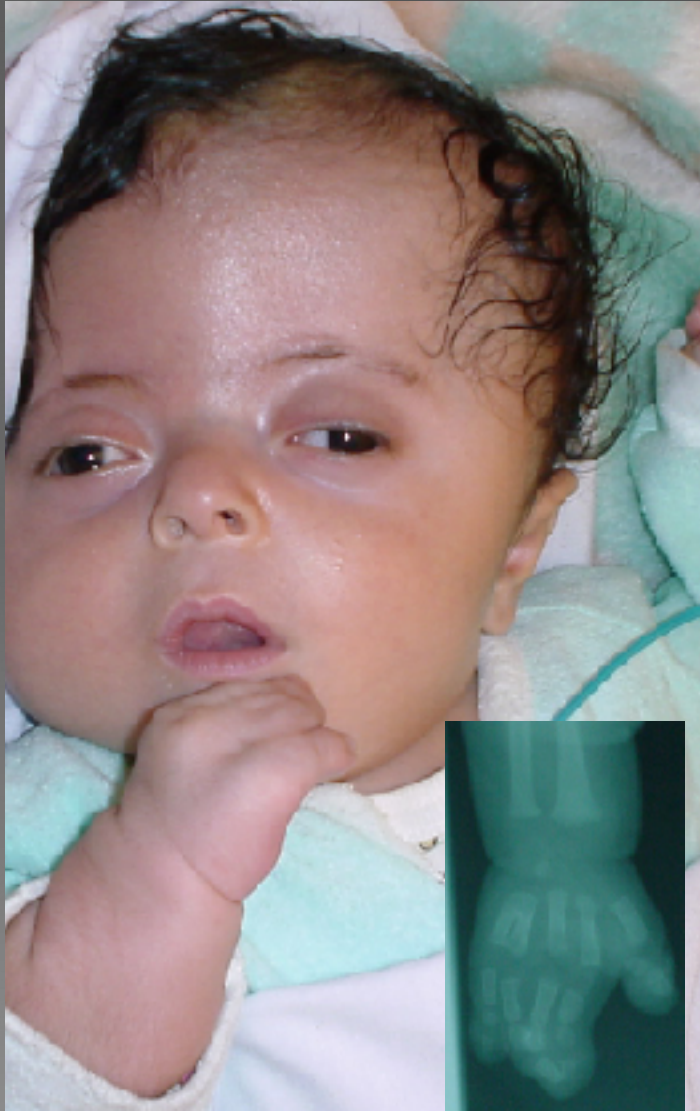Suture Coronale



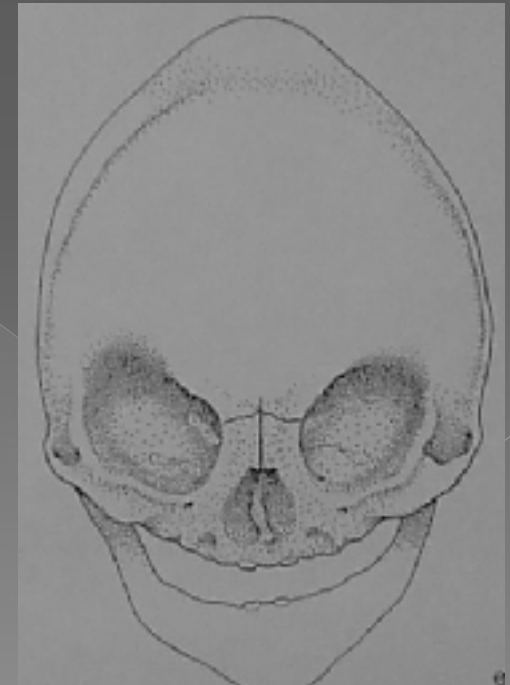
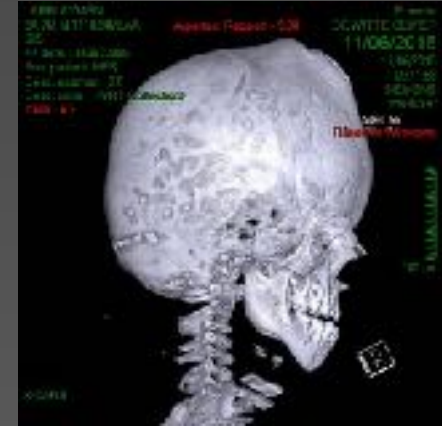
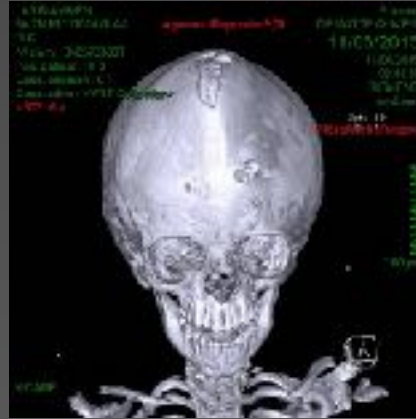
# Craniosténose complexe

APERT SYNDROME



- Craniosynostoses
- Rare & complex forms (pansynostosis, oxycephaly,...)
- Unclassified & atypic forms
- Secondary CS
  - Metabolic disorders (Hyperthyroidism,...)
  - Mucopolysaccharidoses (Hurler, Morquio,...)
  - Haematologic disorders (Thalassemia, ...)
  - Brain malformations (Microcephaly,...)
  - Shunted hydrocephalus

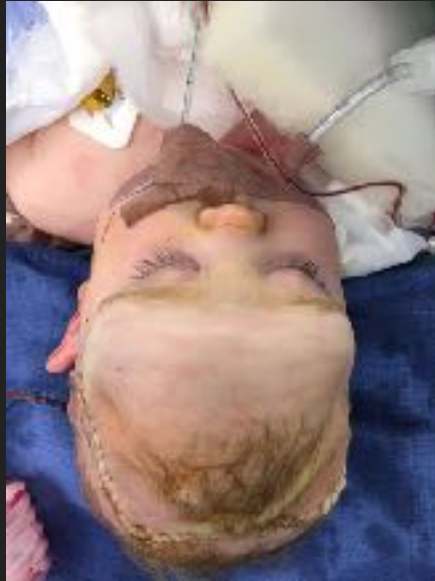
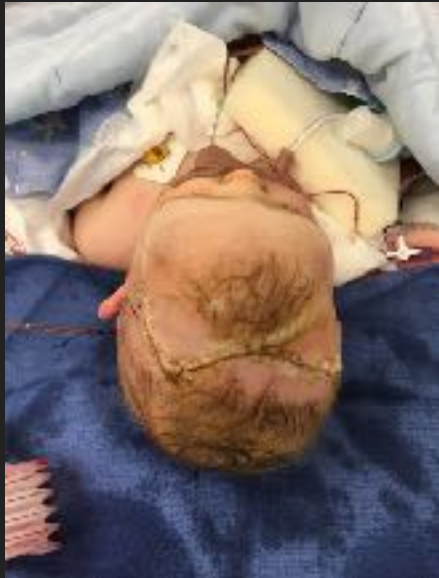
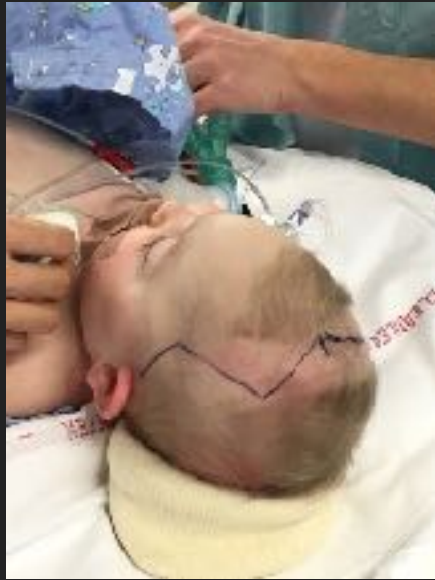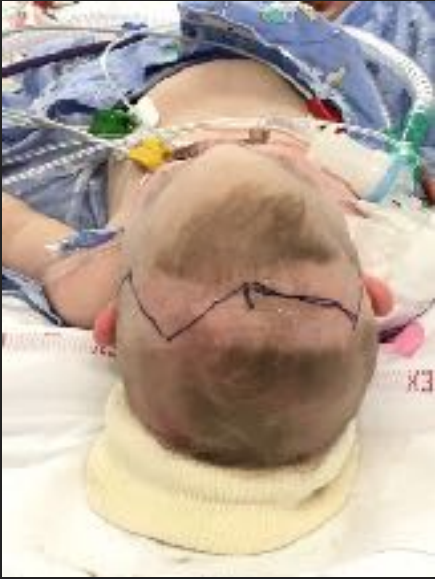# Traitement

- ◉ Chirurgicale

- > Entre le 6 et 12 mois
- > Poids minimum 7-8kg (>5Kg)
  - Masse sanguine +/- 10 % du poids
- > Risque perte sanguine!!!!
- > Développement endoscopie
  - Chirurgie vers 4 mois mais port de casque -> 9 mois









L'expédition sera commandée par le professeur Calys, qui a décelé, dans cet aérolithe, la présence d'un métal inconnu. Les autres membres de l'expédition sont :




... le savant suédois Erik Björgenskjöld, auteur de remarquables travaux sur les protubérances solaires,



... le Señor Porfirio Balera y Calamares, de l'université de Salamanque,



... Herr Doktor Otto Schulze, de l'université d'Iéna,



... Monsieur Paul Cantonneau de l'université de Fribourg.



... le Senhor Pedro Joás Dos Santos, le célèbre physicien de l'université de Coïmbre,

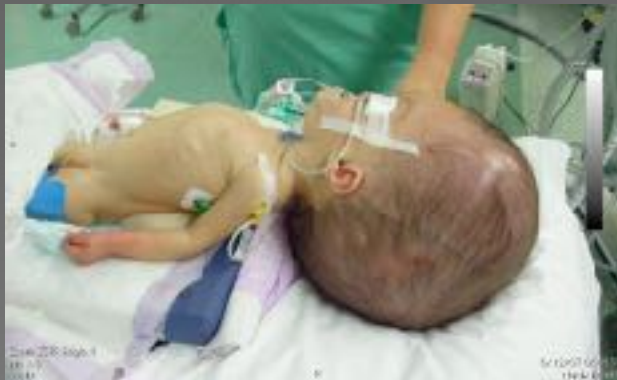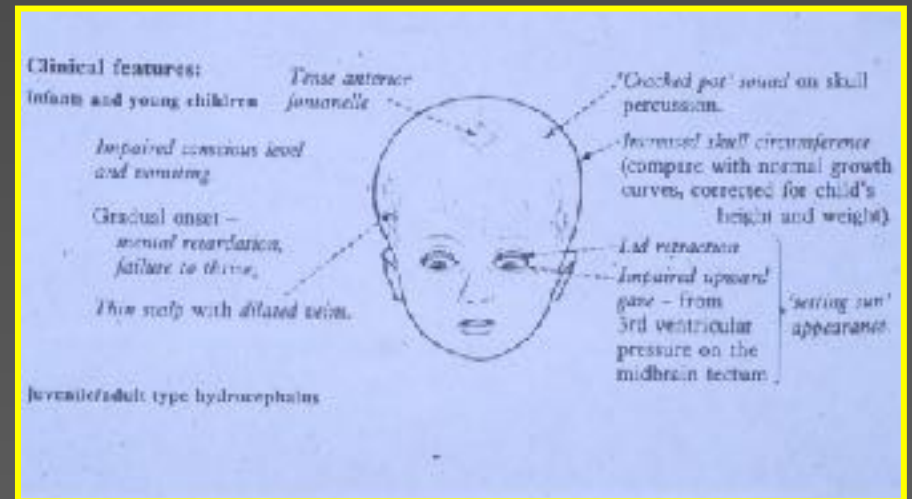

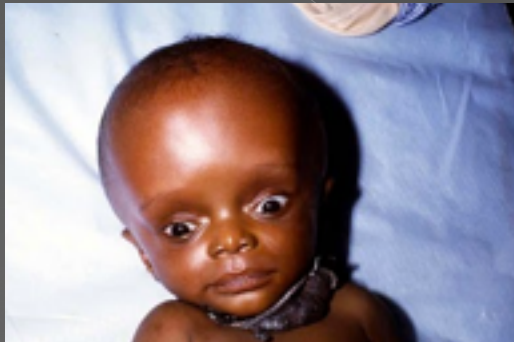
... le jeune reporter Tintin, représentera la presse d'information,

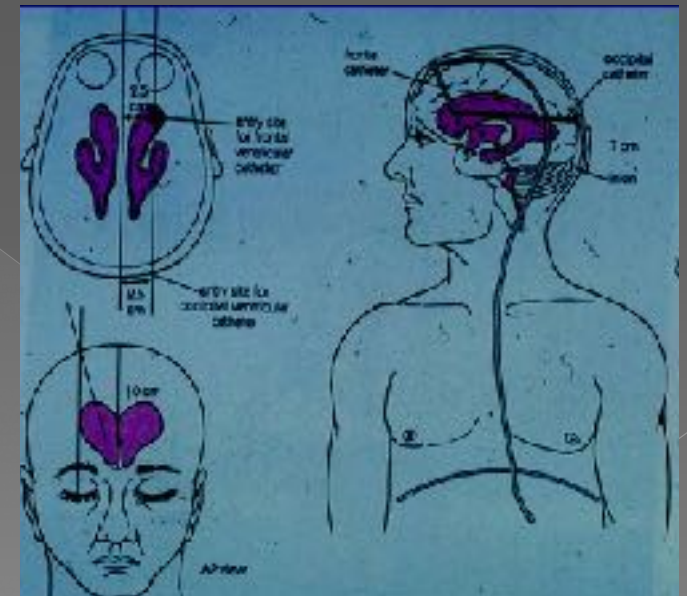


enfin, le capitaine Haddock président de la L.M.A. (Ligue des marins antialcooliques) aura le commandement du navire "AURDRE" à bord duquel

# Hydrocéphalie



## Traitement



## Origine

- Infectieux : Tuberculose
- Méningite.
- HIV, HSA

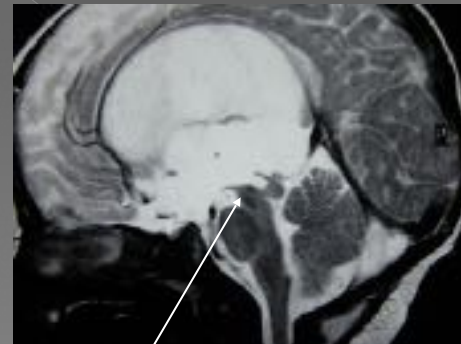
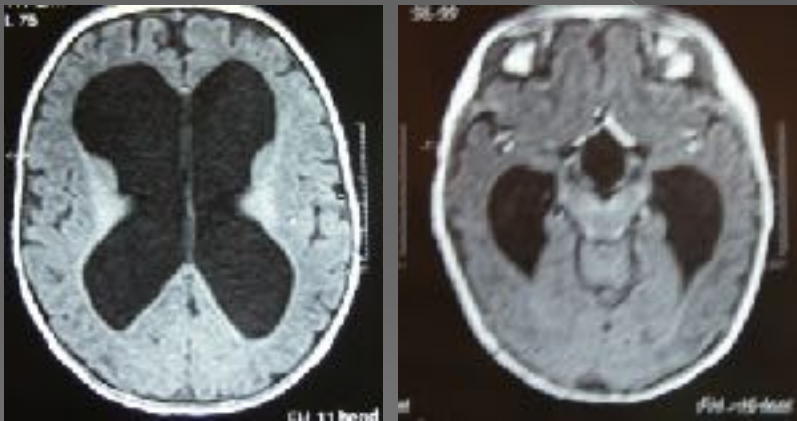# Histoire

- ◉ Enfant de 3 mois
  - > P.C. ok durant 1er mois
  - > Décrochage de sa courbe (percentile >95)
  - > Echo transcranial : Hydrocéphalie
  - > Pas d'autre signe clinique



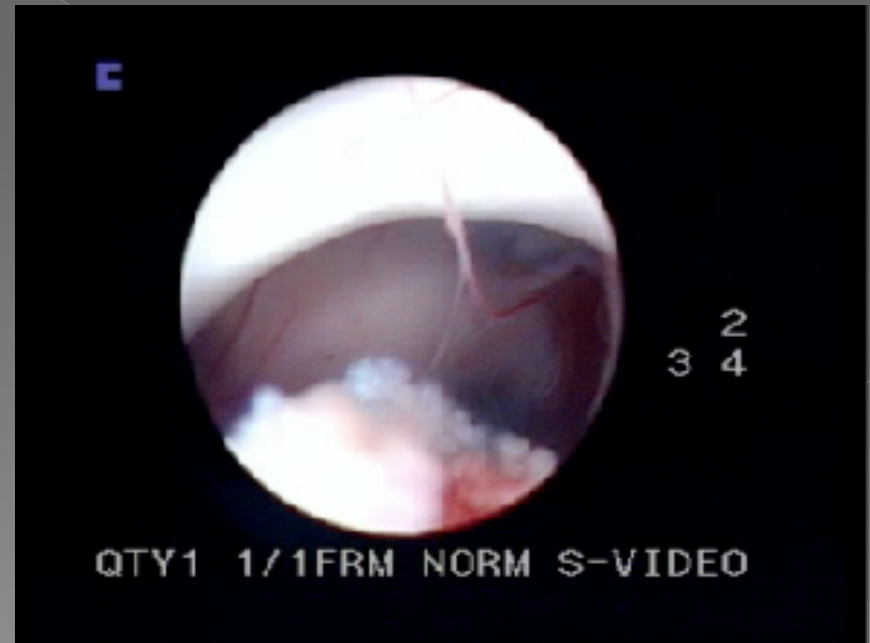
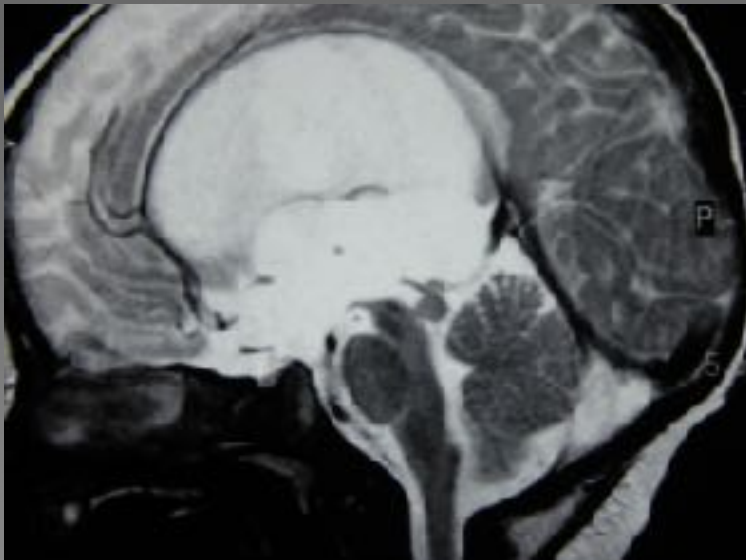
# Histoire

- Enfant de 3 mois



# Histoire

- ◉ Traitement
  - > Ventriculostomie



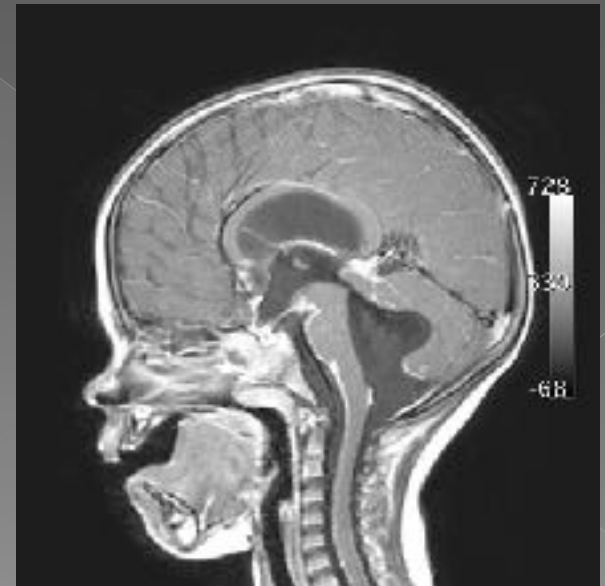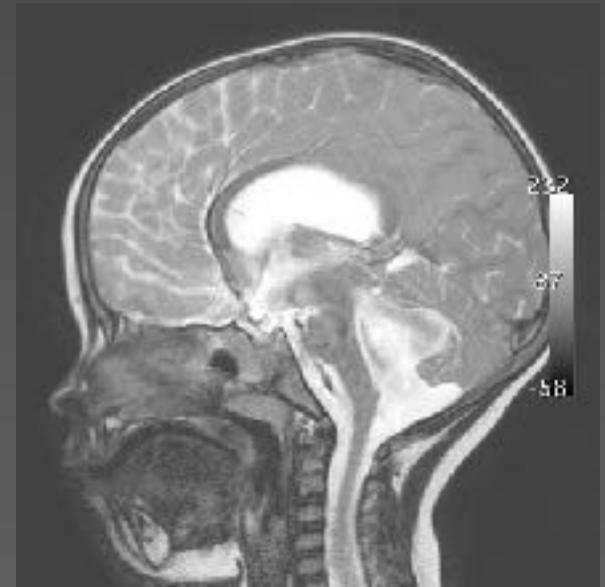# HTIC pédiatrie

- ◉ Symptômes

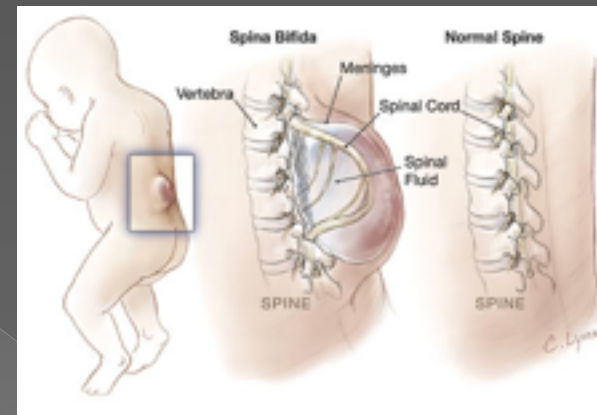
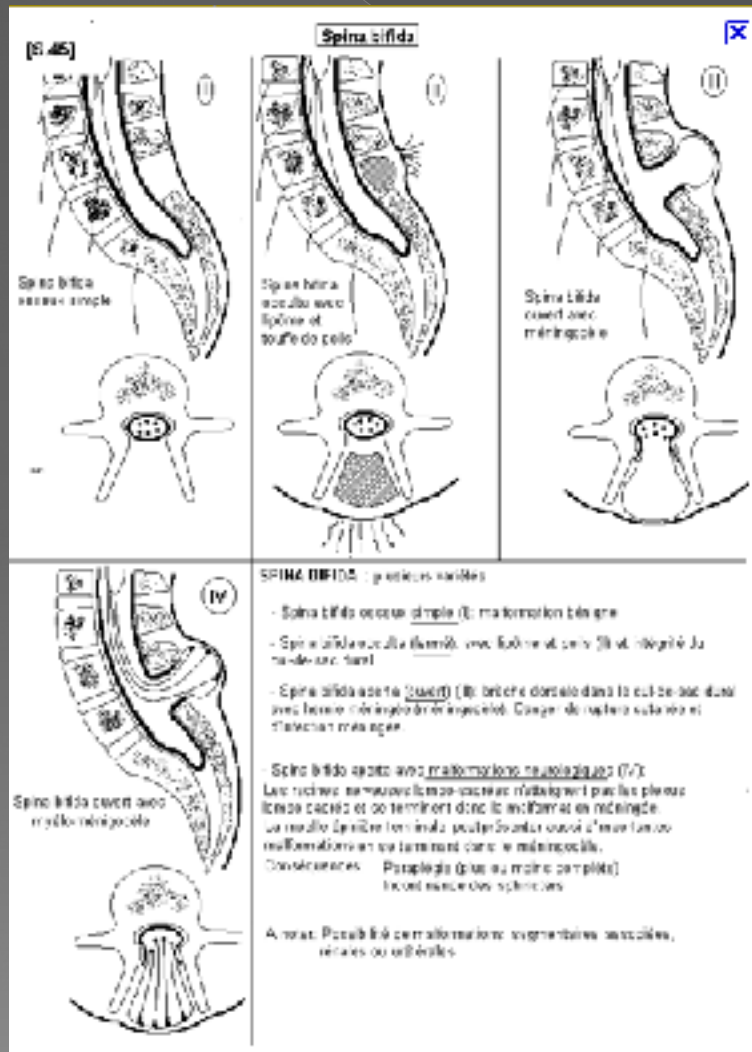
- > Céphalée
- > N+,V+

- ◉ Evolution

- > DVE
- > Biopsie

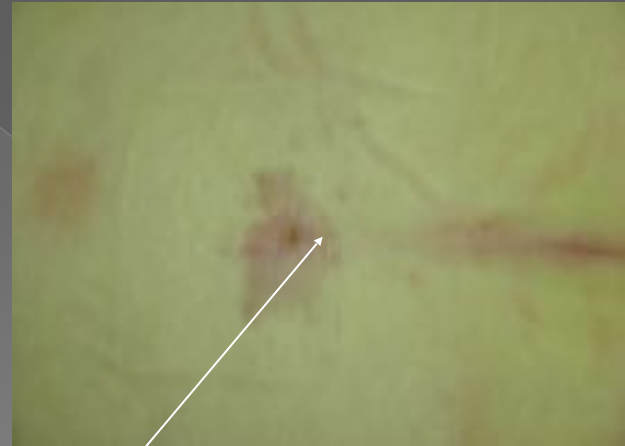

# Spina Bifida



# Malformation Congénitale

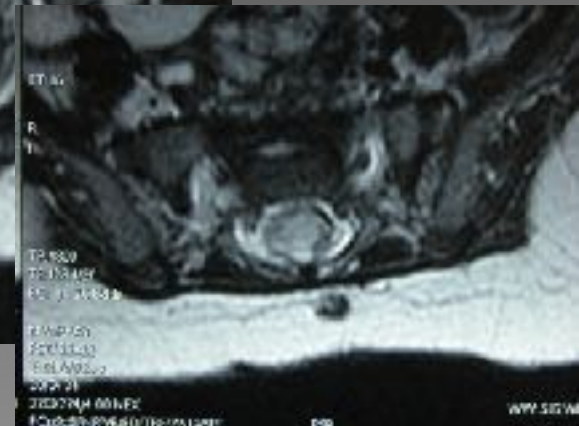
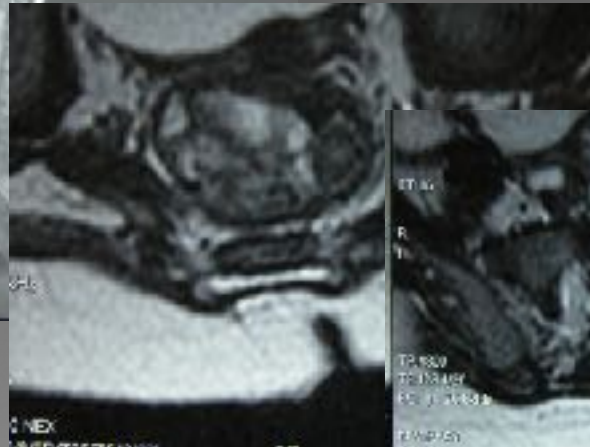
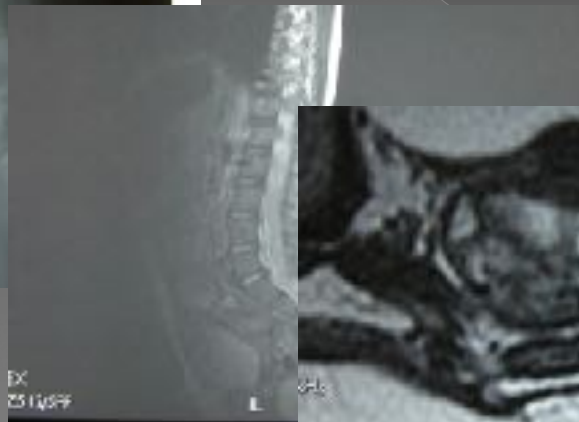
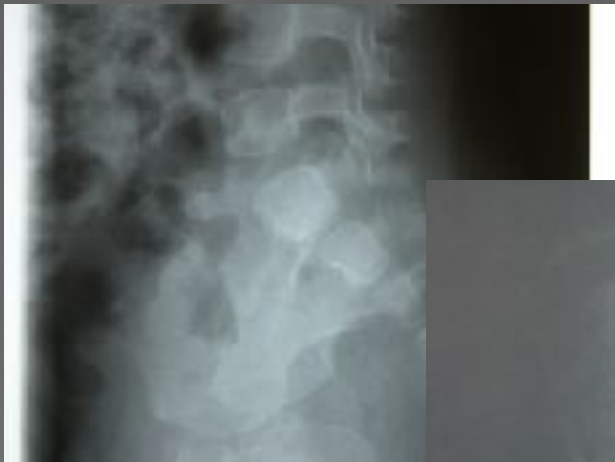- ◎ Rachidienne
  - > Sinus dermoïde
    - Petite fille de 11 mois, signe de méningisme, avec petit écoulement de liquide au niveau lombaire





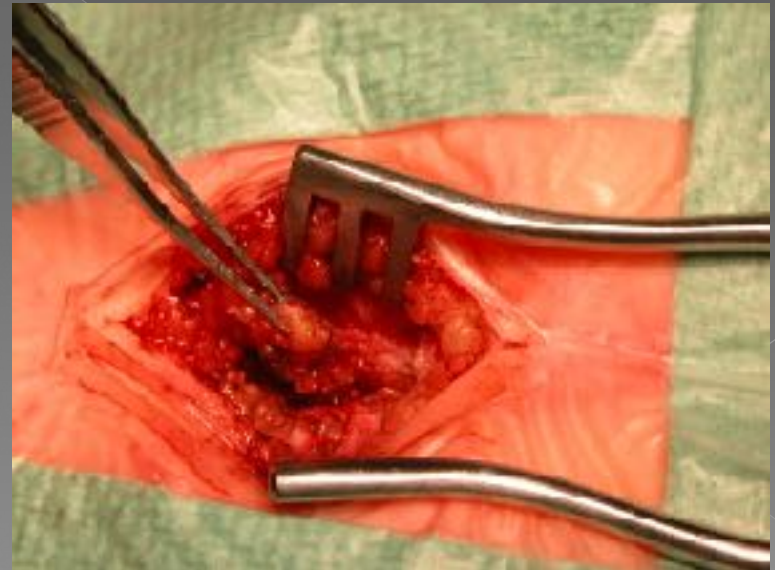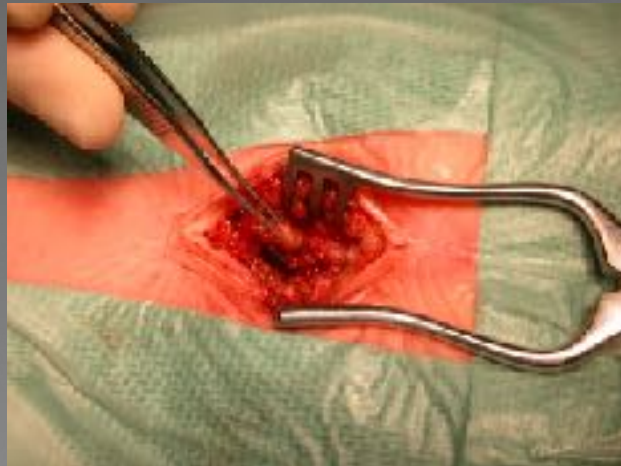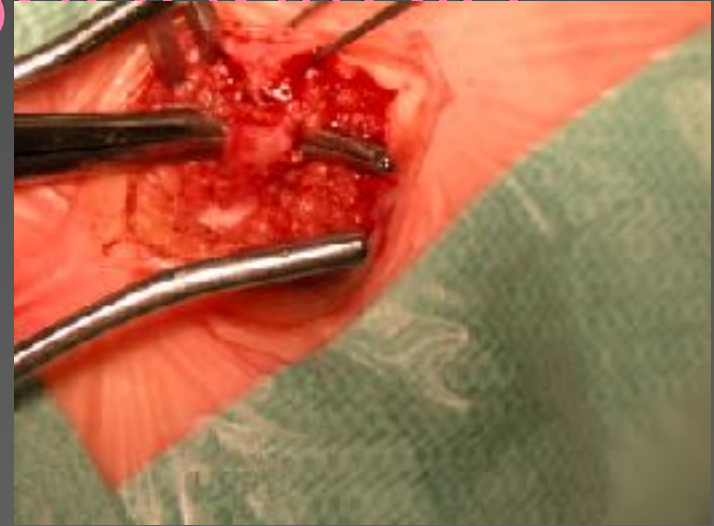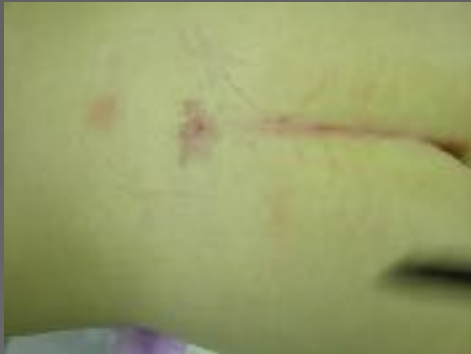# Malformation Congénitale

- ◉ Sinus dermoïde



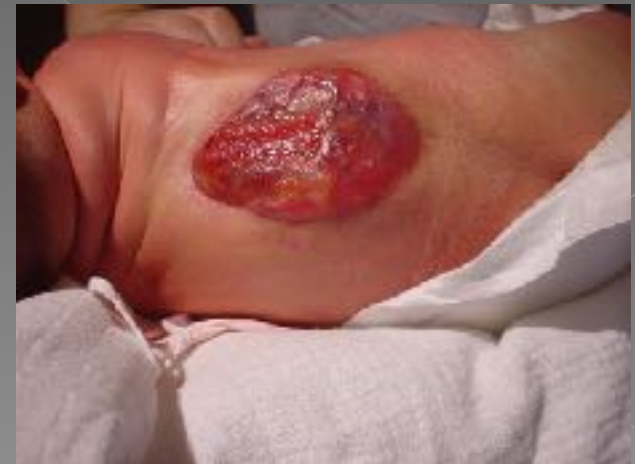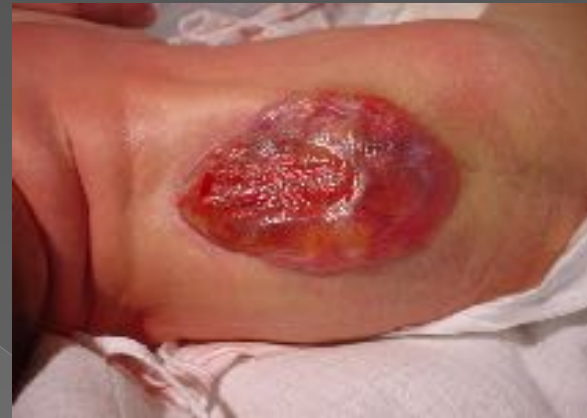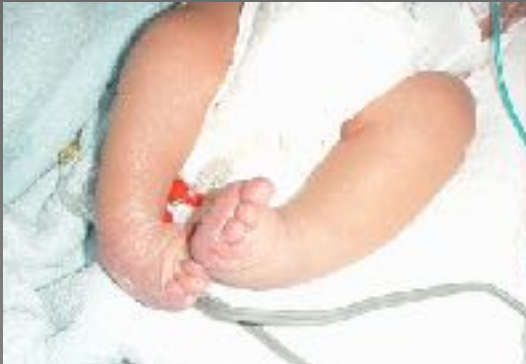# Malformation Congénitale

- ◉ Sinus dermoïde

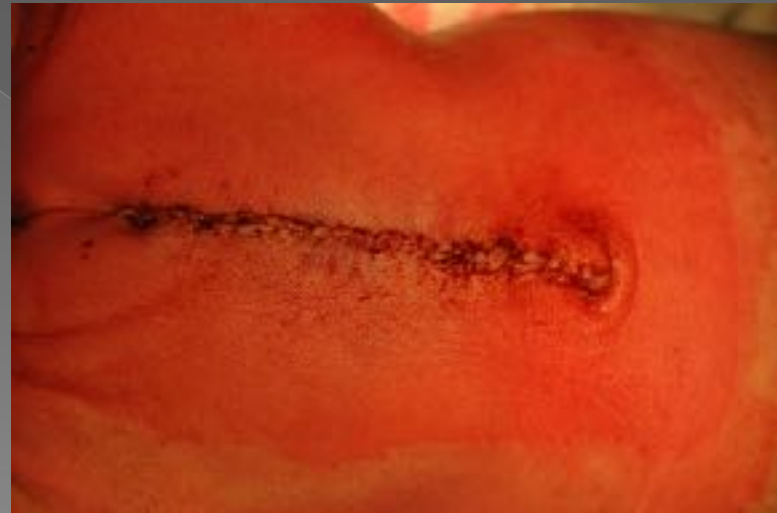
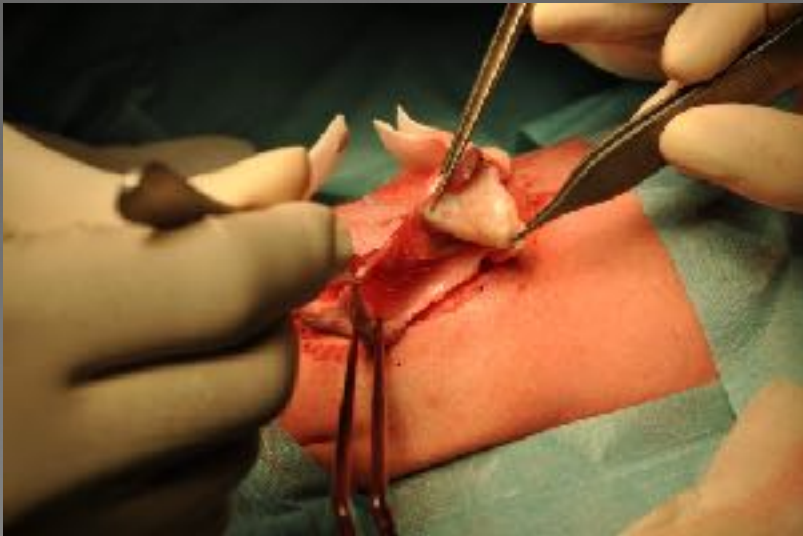
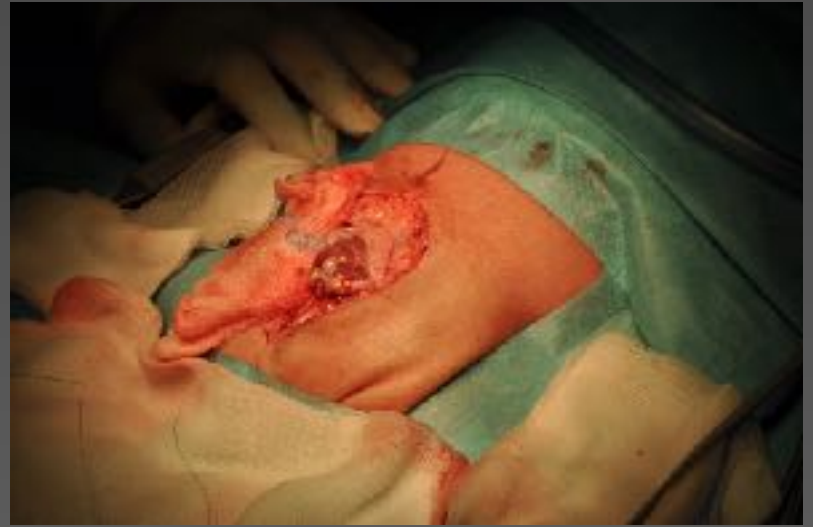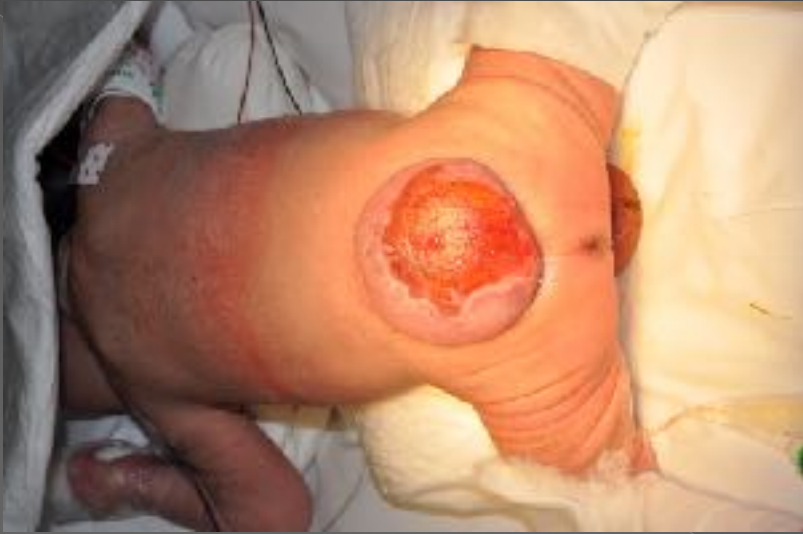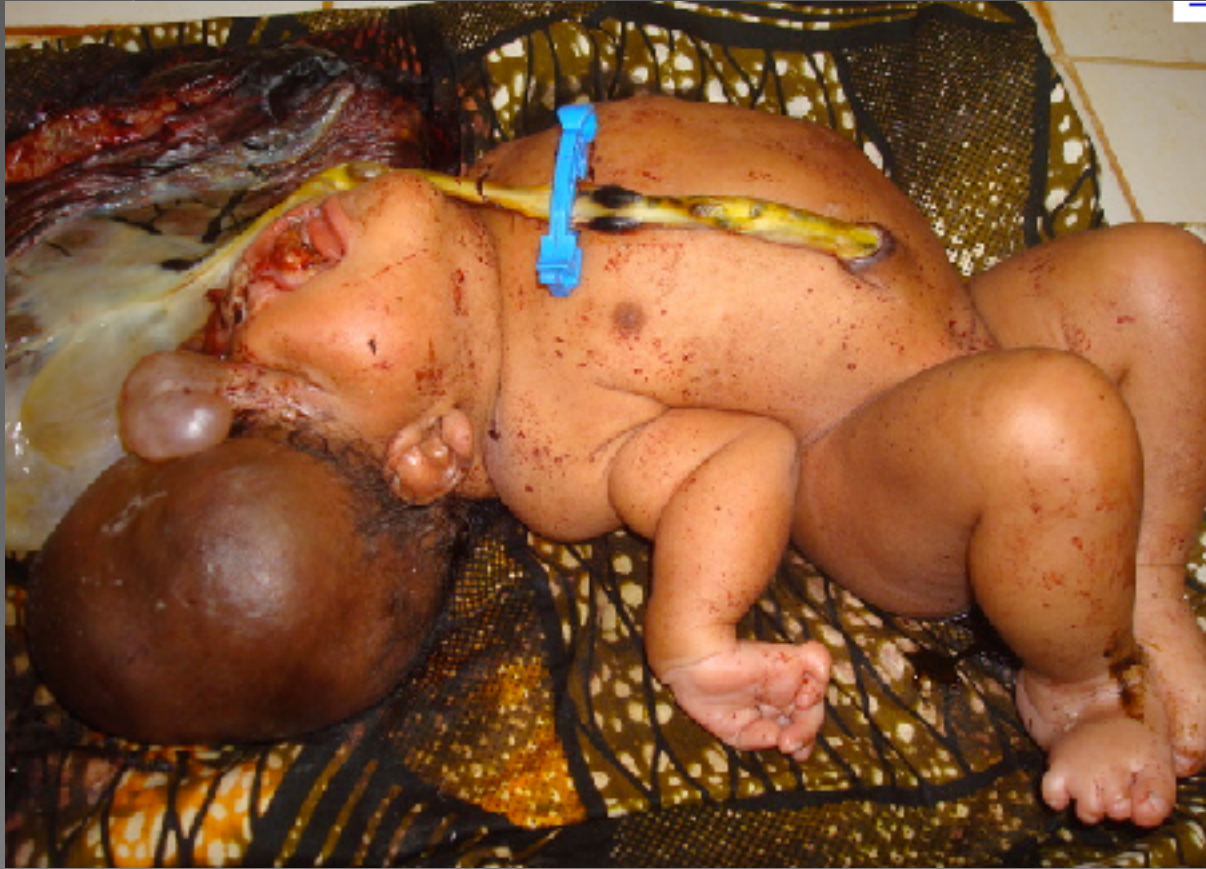# Malformation Congénitale

- ◉ Myeloméningocèle









# Tumeur Cérébrale

Cas clinique

Fille de 2 ans

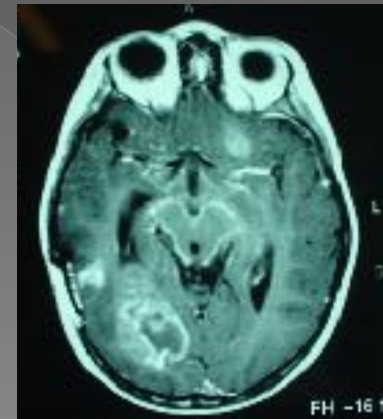
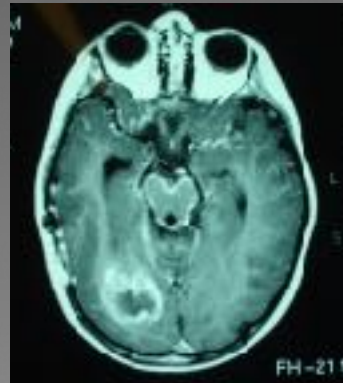
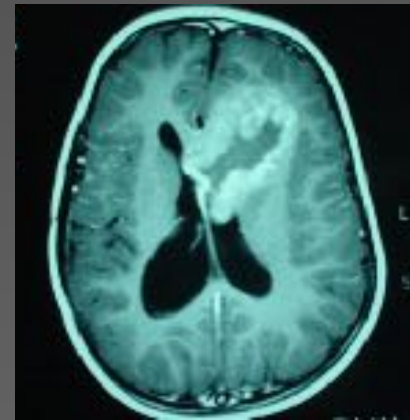
Crise d'épilepsie: mise au point IRM lésion  
au niveau pariétal droit

Intervention avec résection partielle

# Tumeur Cérébrale

## Cas clinique

- ◉ Ependymome
  - > Récidive
  - > Chimiothérapie,  
Etc
  - > DCD 4 ans



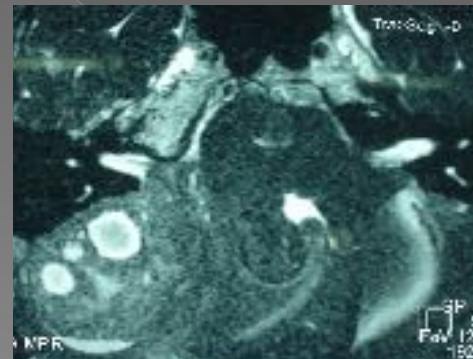
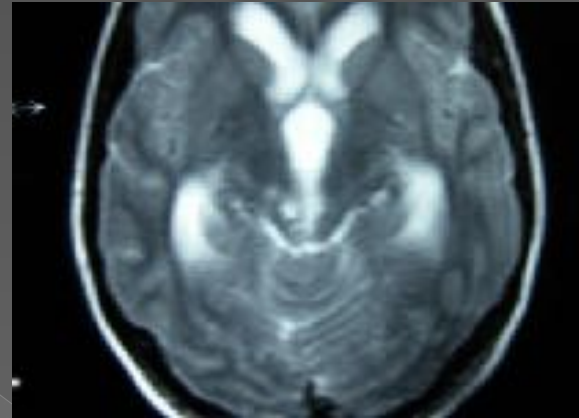


# Tumeur cérébrale

- ◉ Symptomatologie
  - > Crise épilepsie
  - > HTIC
    - Nausée, vomissement, DD avec gastro-entérite
  - > Torticolis
  - > Déficit neurologique



# Tumeur Cérébrale



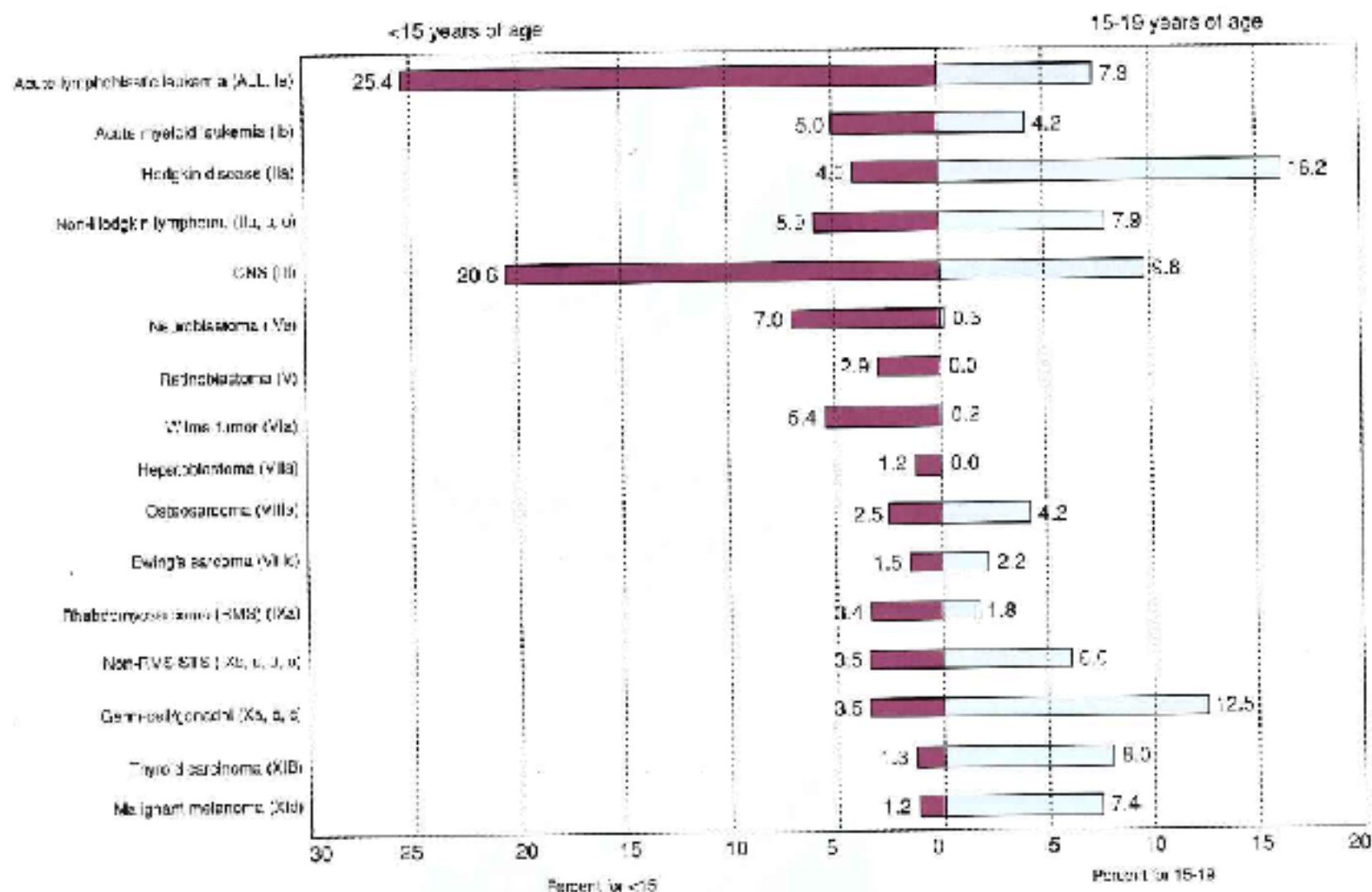
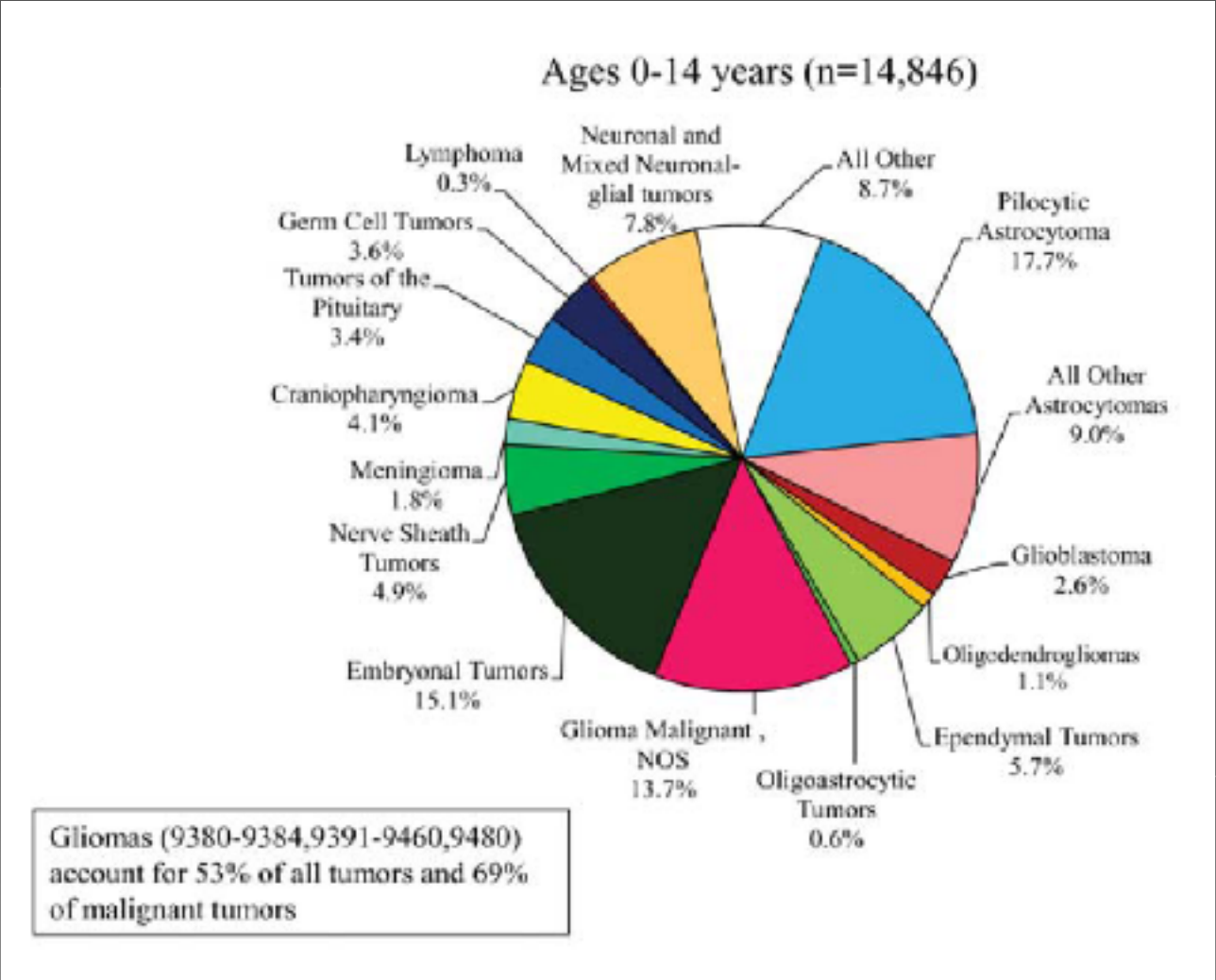


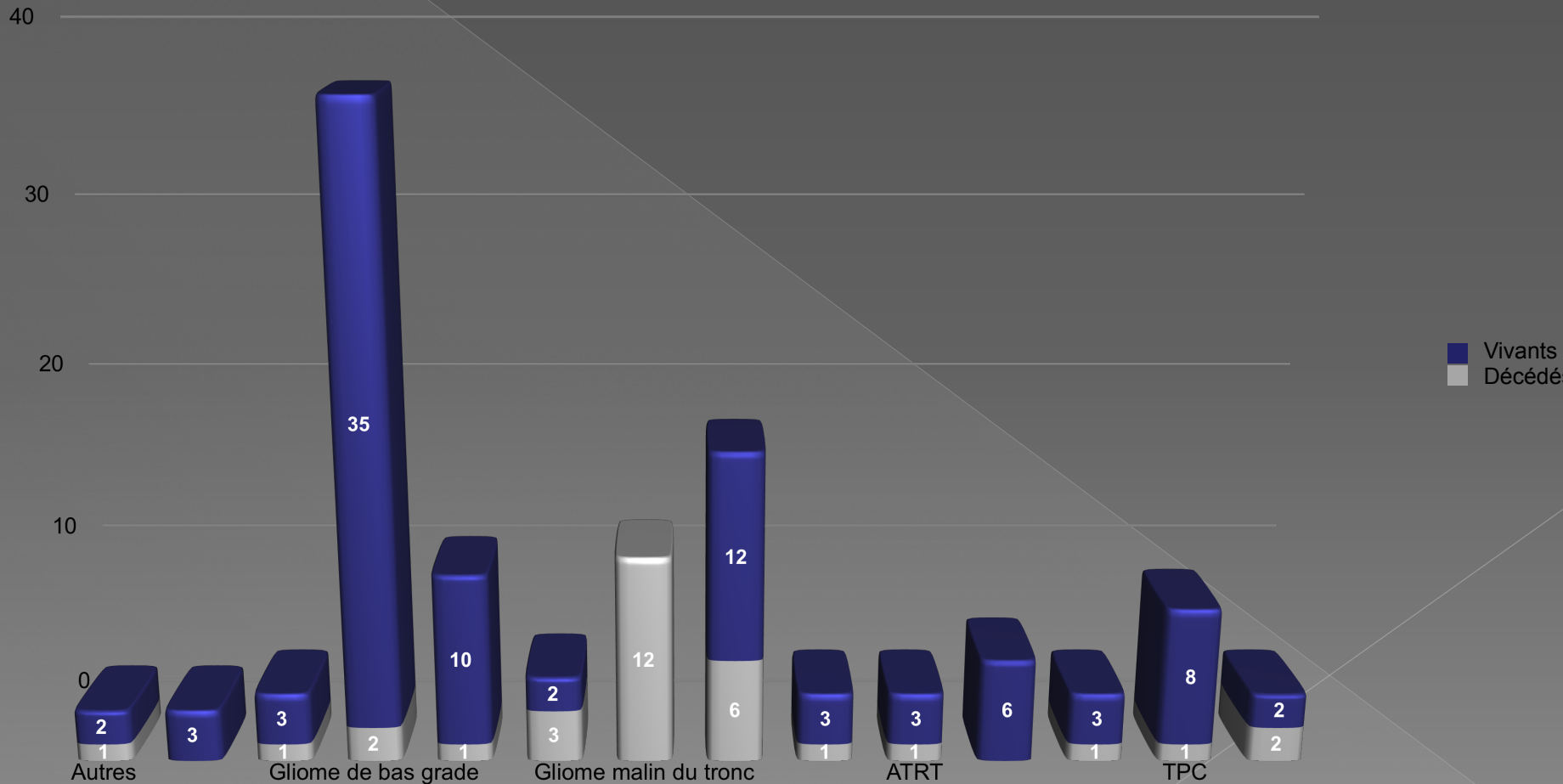
FIGURE 1.2 Distribution of specific cancer diagnoses for children (aged 0 to 14 years) and adolescents (aged 15 to 19 years), 1973 to 2006. Percentage distribution by International Classification of Childhood Cancer diagnostic groups and subgroups for younger than 15 years and 15 to 19 years of age (all races and both sexes). CNS, central nervous system; RMS, rhabdomyosarcoma; STS, soft tissue sarcoma. (Incidence data are from the Surveillance, Epidemiology, and End Results program, National Cancer Institute.)

# Distribution of Childhood Primary Brain and CNS Tumors by Histology



- 2005 - 2014
- 124 patients
- 92 vivants
- 32 décédés

## Huderf - Erasme



# Tumeurs Cérébrales

## ◉ Traitement

### > Chirurgie

- Résection la plus large possible
  - Qualité de la vie
- Obtention d'une analyse histologique

### > Radiothérapie

- Si possible pas avant l'âge de 5 ans

### > Chimiothérapie

- Protocole

# Survie des Patients

- ◉ En pleine mutation actuellement
  - > Analyse génétique
  - > Pronostic en fonction des mutations mis en évidence



## Molecular Subgroups of Medulloblastoma

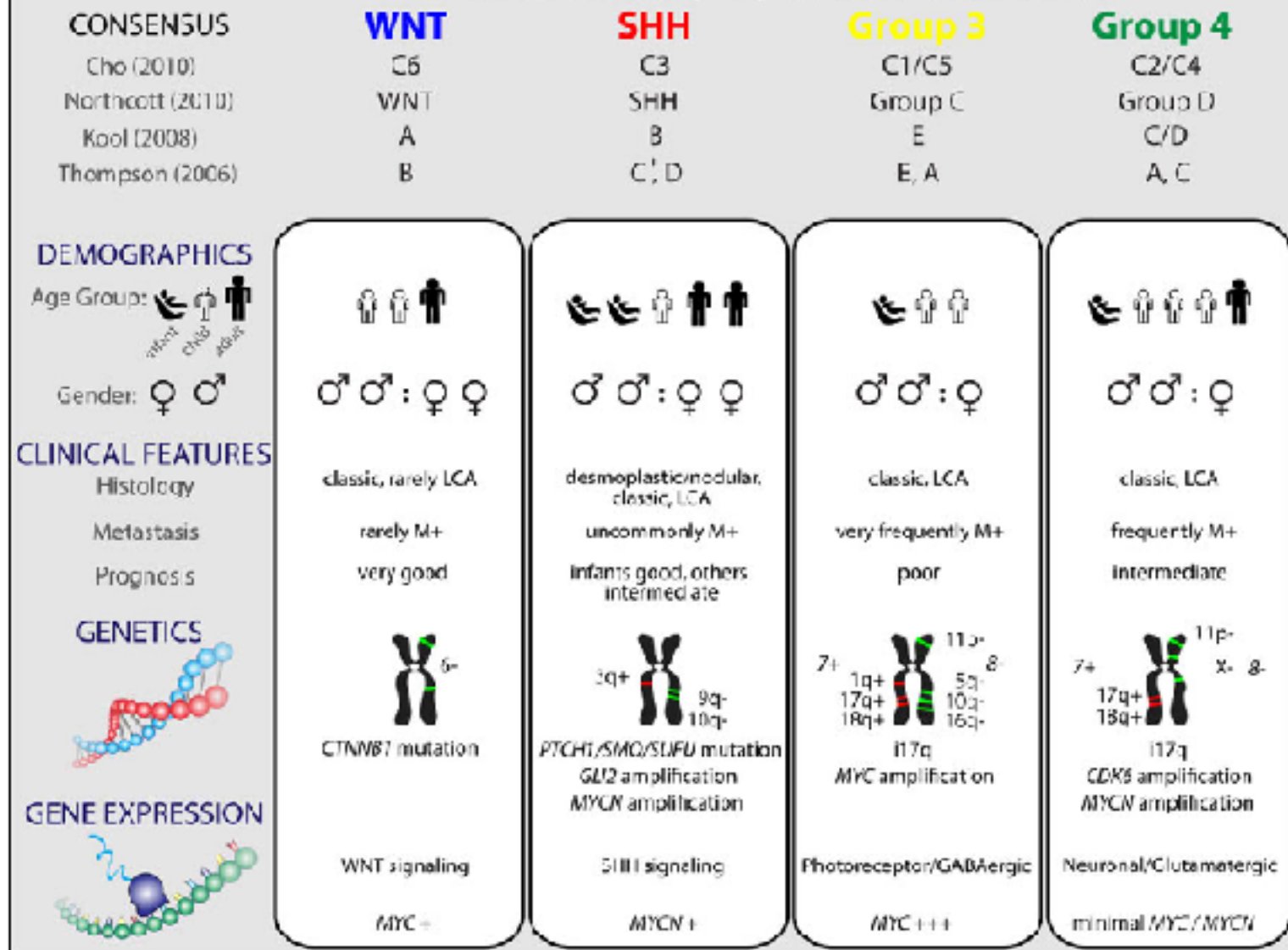
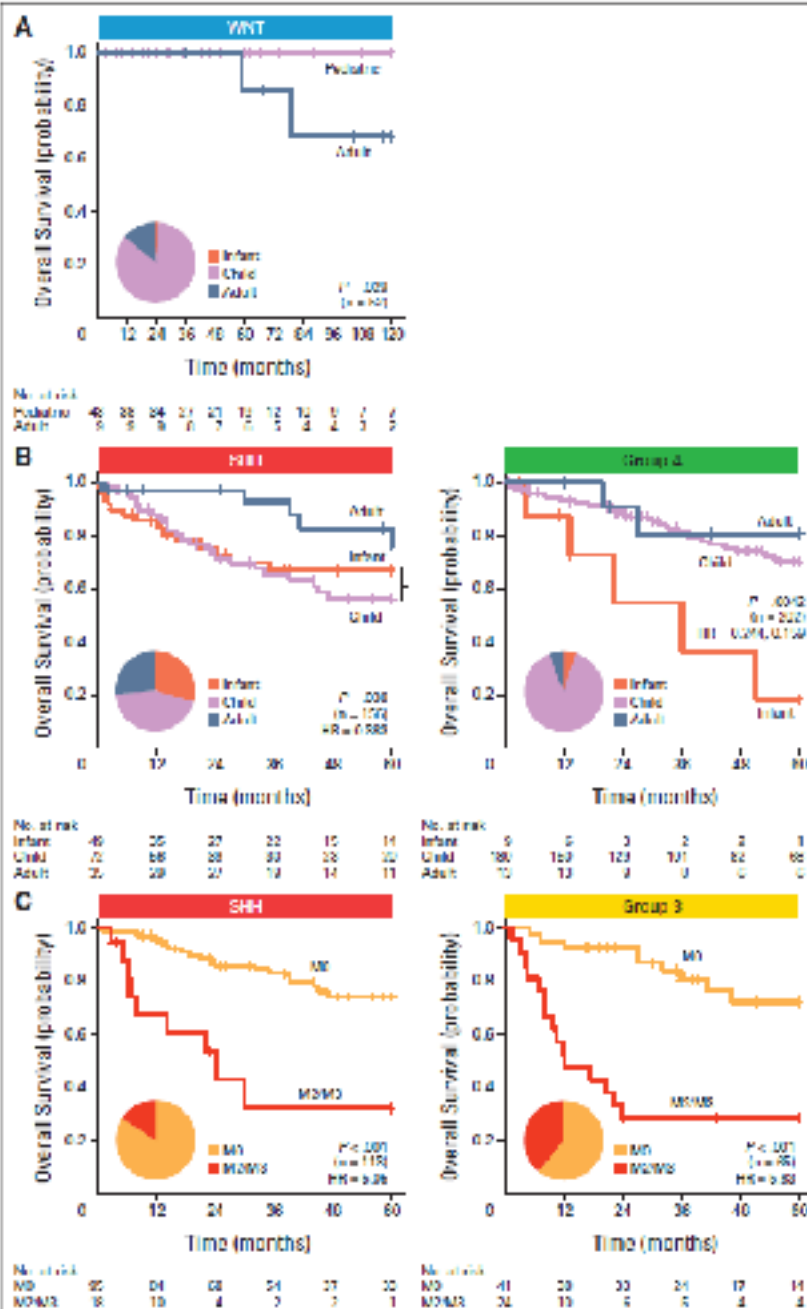


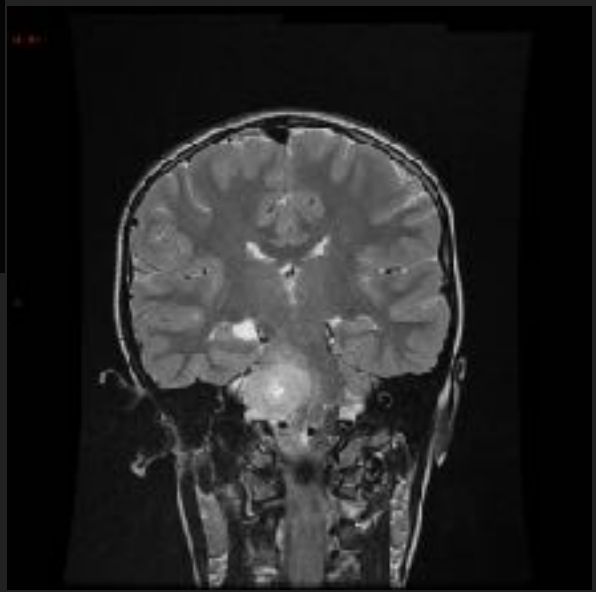
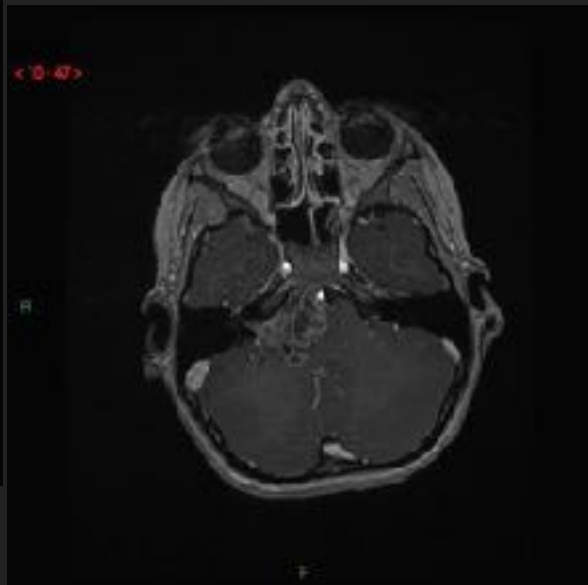
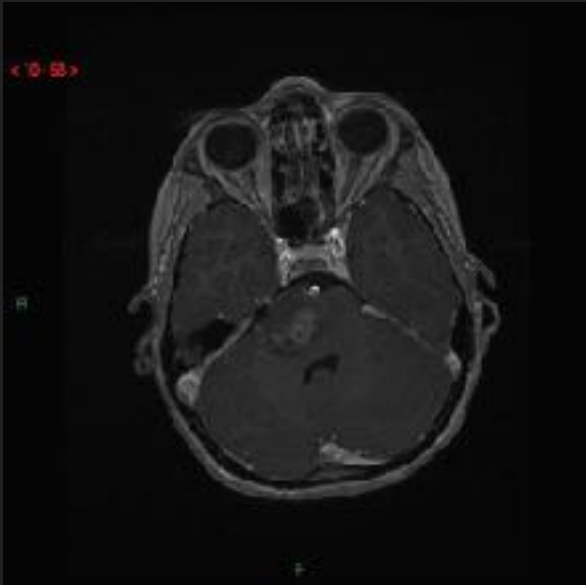
Fig. 2 Comparison of the various subgroups of medulloblastoma including their affiliations with previously published papers on medulloblastoma molecular subgrouping

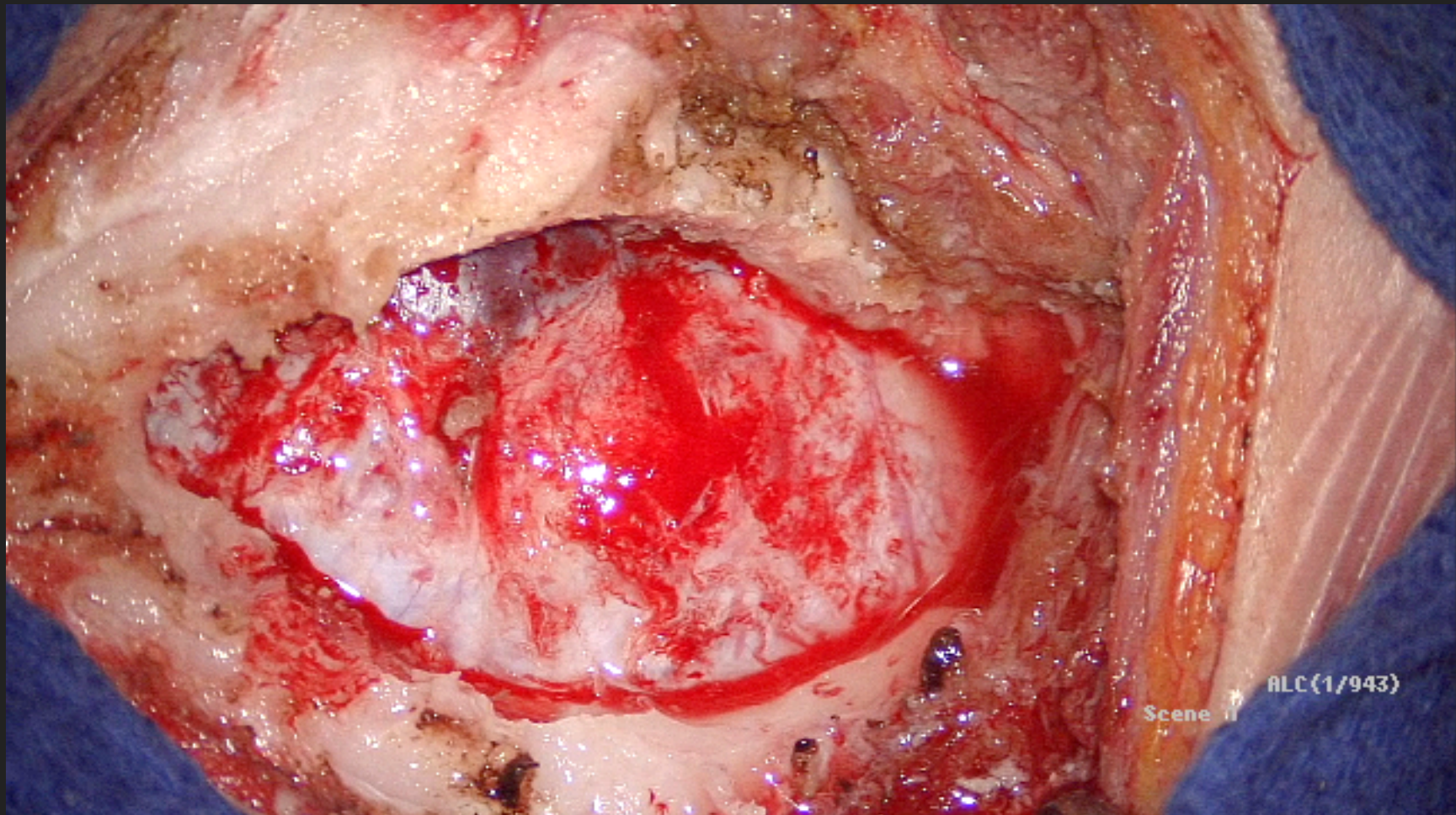


**Fig 1.** (A) Ten-year overall survival curves for WNT treatment (placebo vs active). (B) Overall survival curves for age groups within SHH and Group 2 subgroups (Infant, age < 8 years; child, age 8 to < 16 years; adult, age ≥ 16 years). (C) Overall survival curves for metabolic status for SHH and Group 3 subgroups. Numbers below x-axis represent patients at risk of event. Statistical significance evaluated using log-rank tests; hazard ratio (HR) estimates derived from Cox proportional hazards analysis.



# HEMIPARESIE D'APPARITION BRUTALE (UNE NUIT)



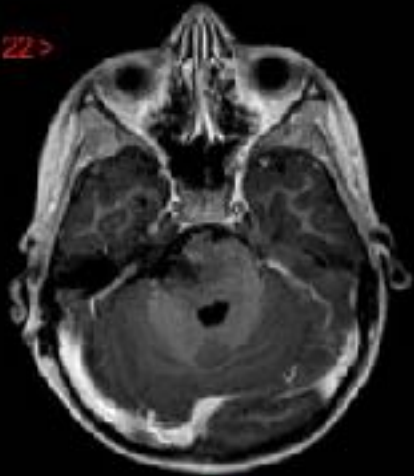

ALC(1/943)

Scene 11

< 703 - 22 >

R

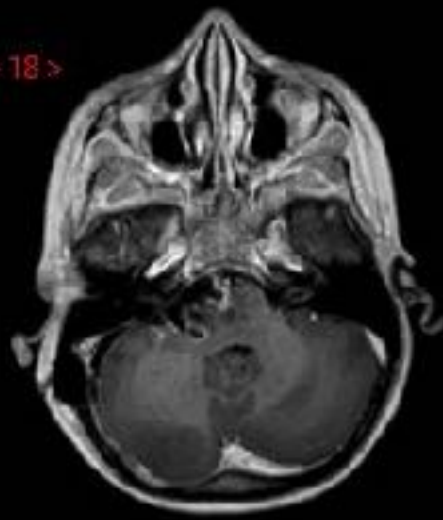


FS

Pas de dégradation neurologique post op  
légère amélioration de la mobilité de la main

3 - 18 >

R

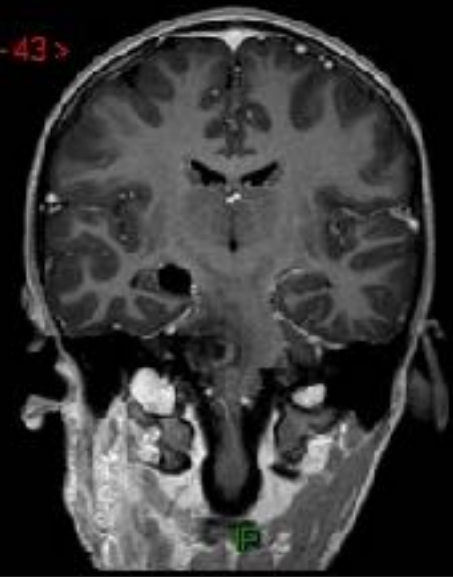


PS

Gliome de haut grade  
inclusion dans protocole

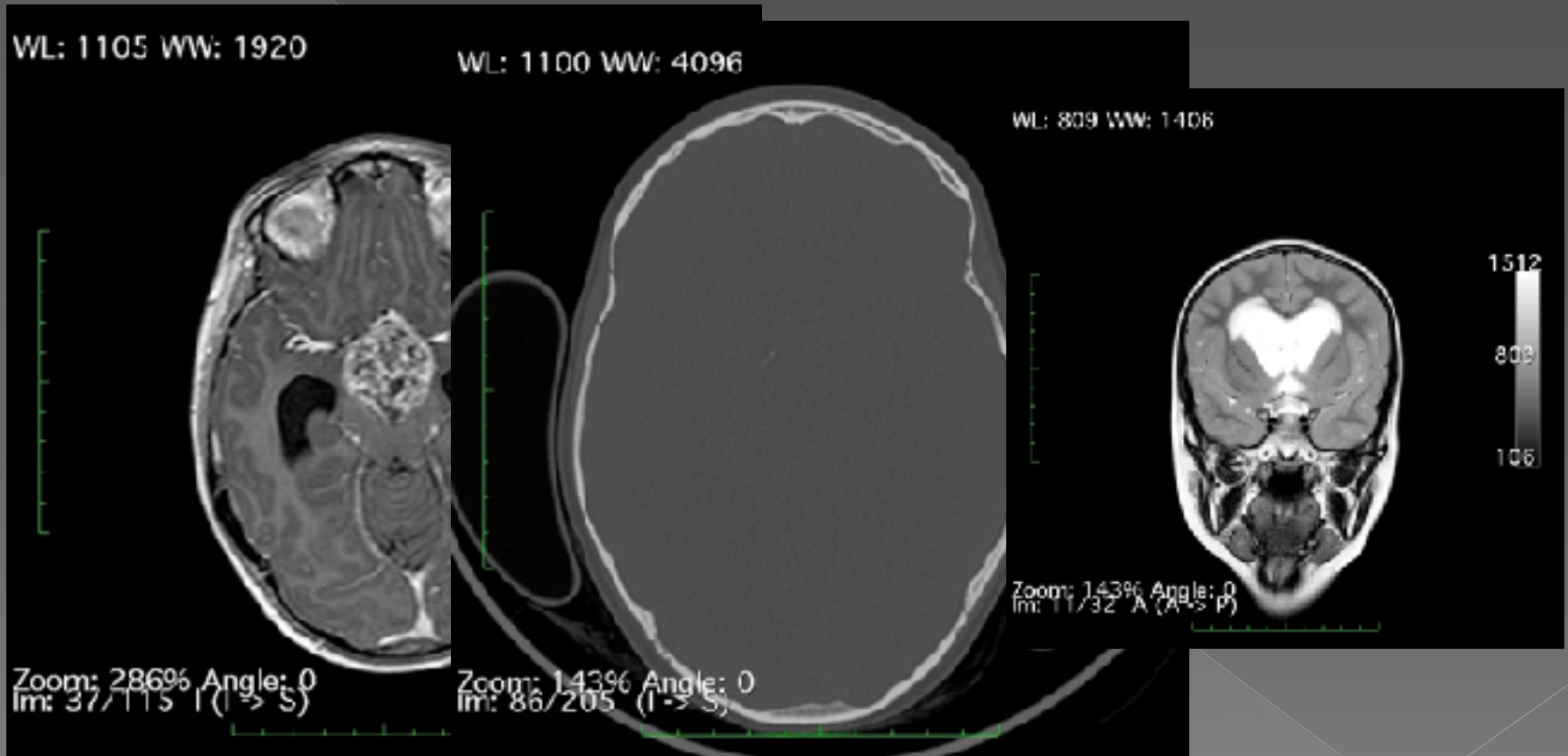
< 704 - 43 >

R



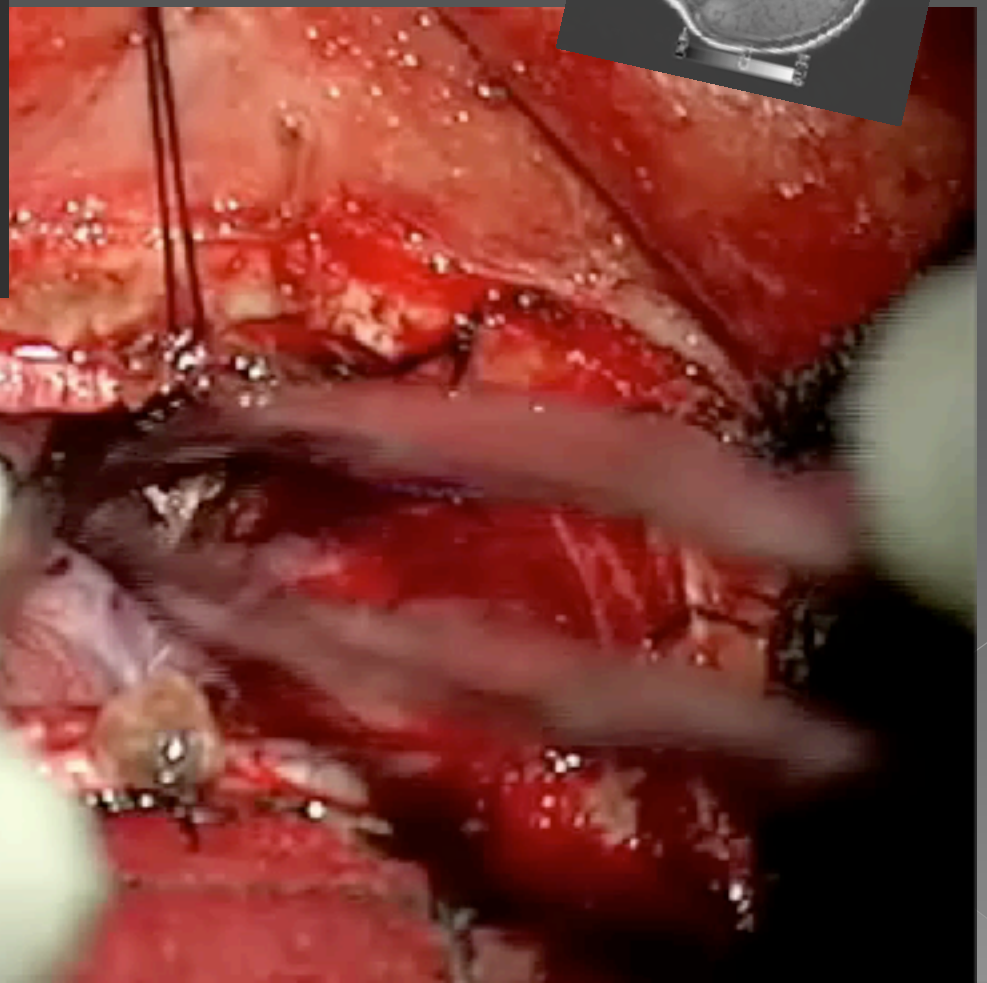
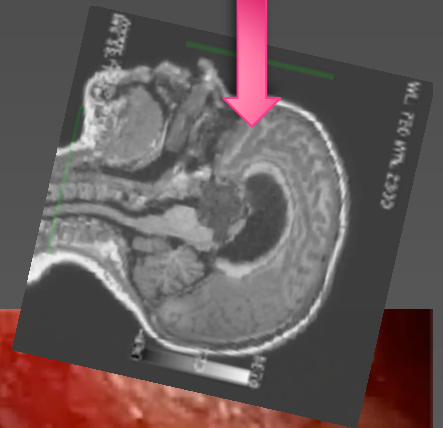
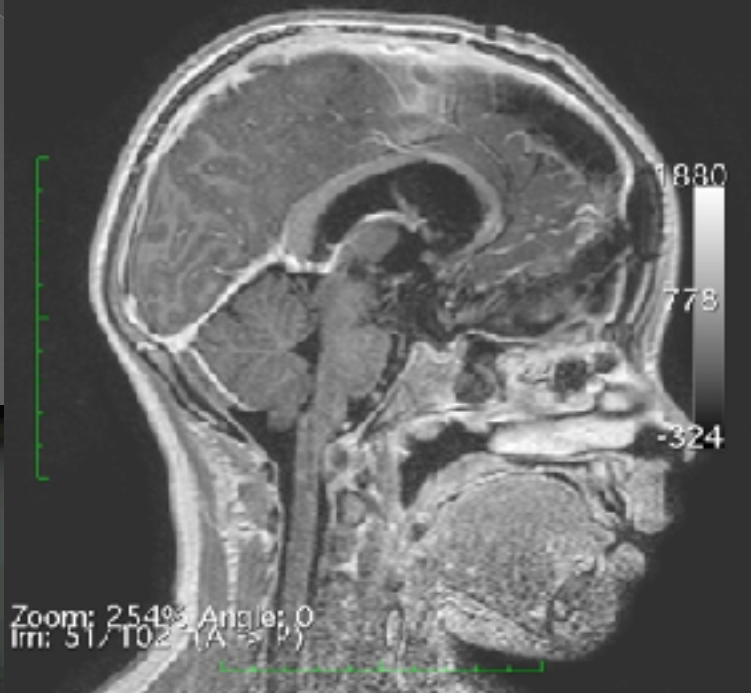
IF

# Tumeur Cérébrale





WL: 778 WW: 2204





# Tumeur Cérébrale

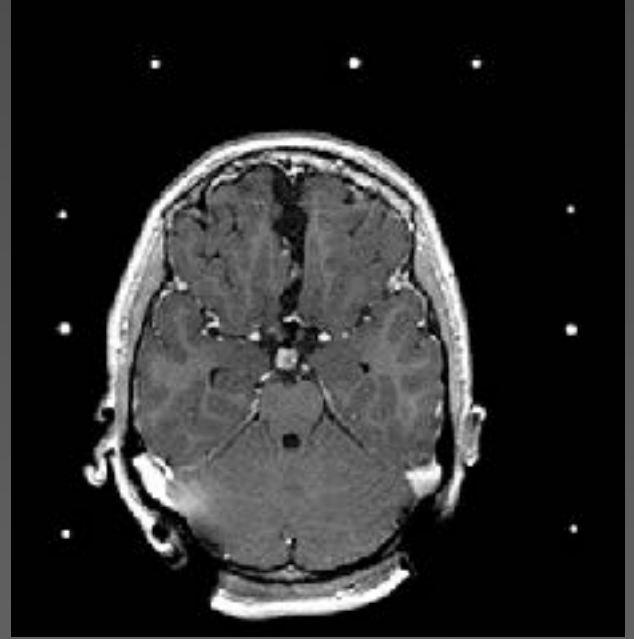
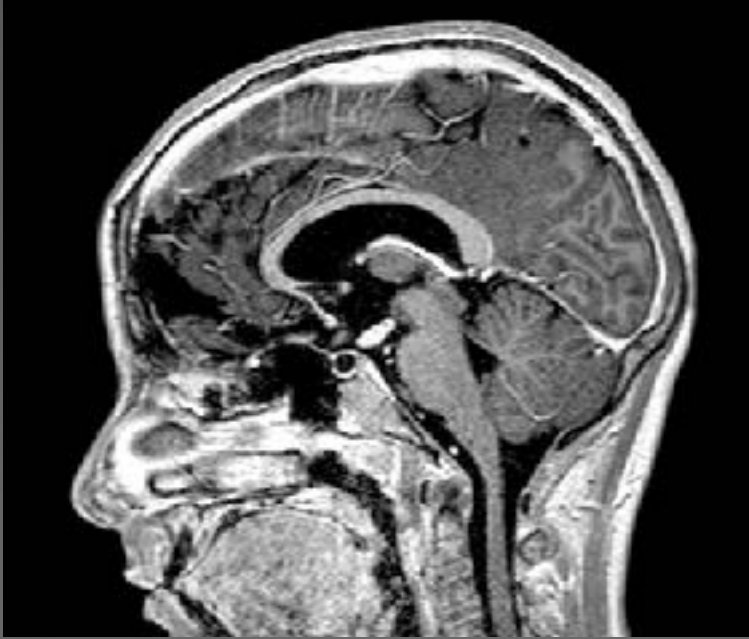
- Craniopharyngiome

- > Symptomatologie

- HTIC
    - Endocrinien
    - Tb Visuel

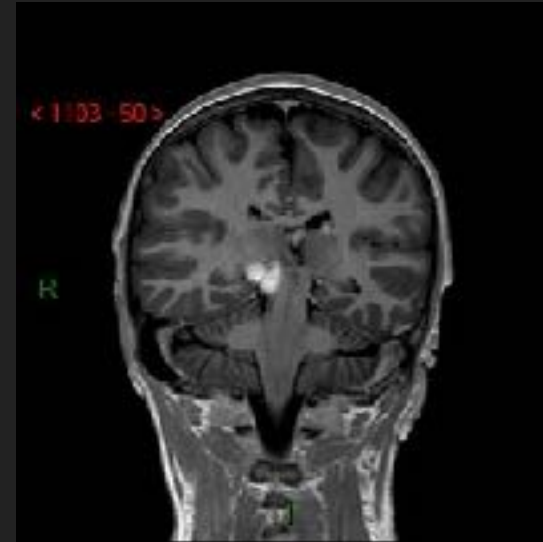
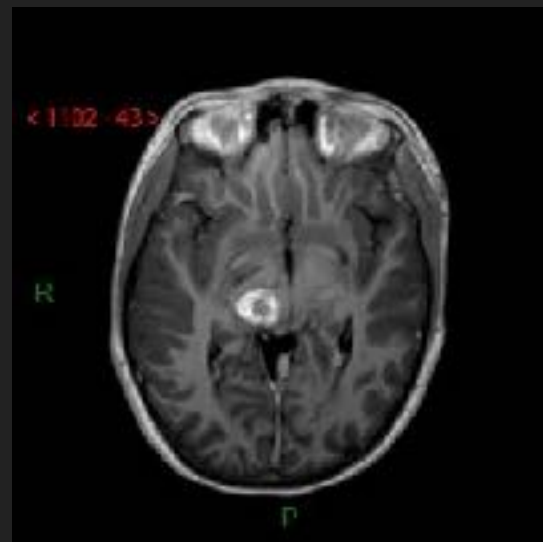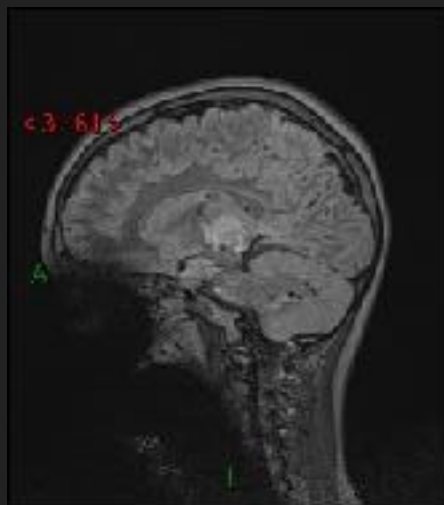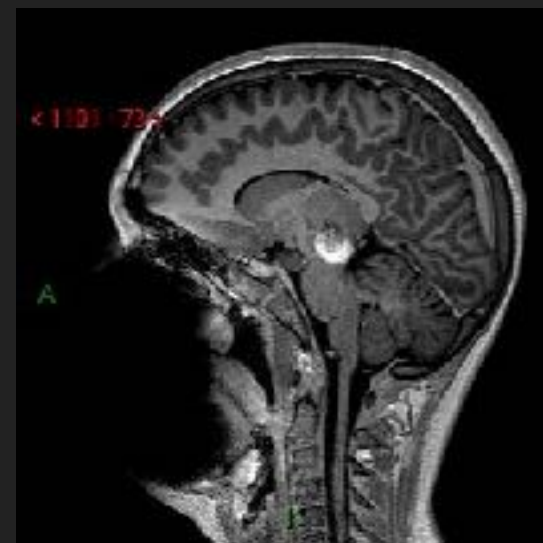
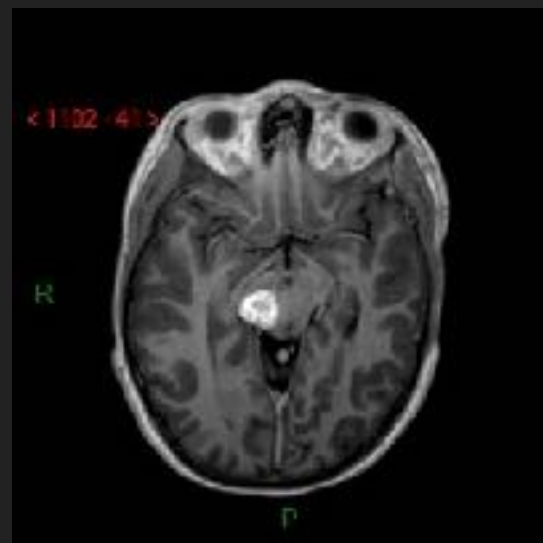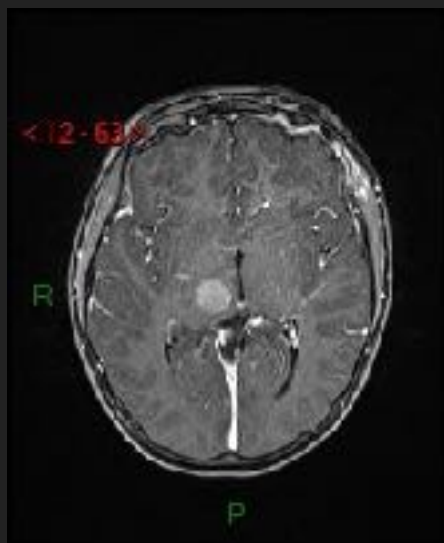
- > Traitement

- Chirurgical
      - Pbl : endocrinien post op
    - Chimio



FILLE DE 13 ANS, HEMIANESTHÉSIE GAUCHE AVEC RÉCUPÉRATION

# CAVERNOME



# TRAITEMENT

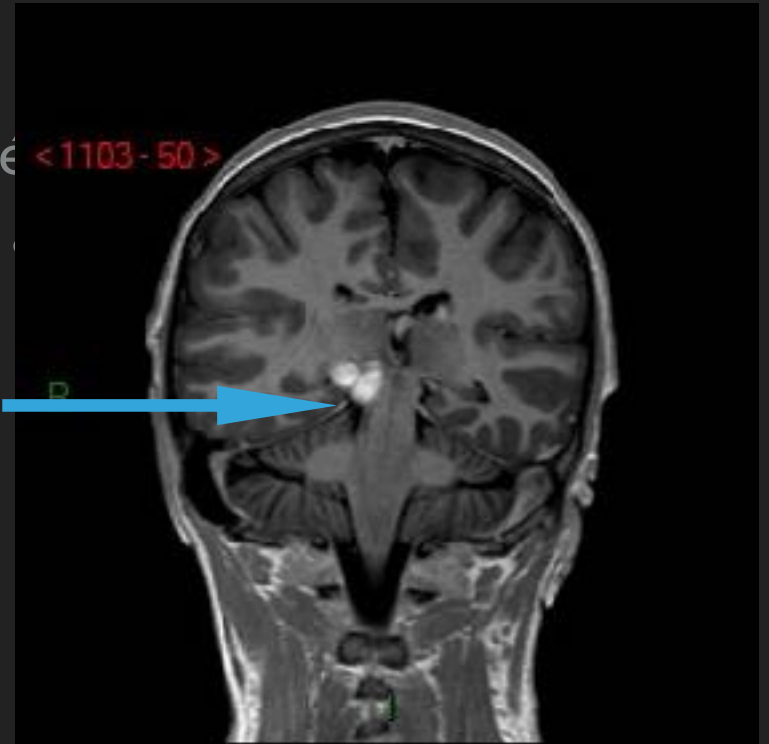
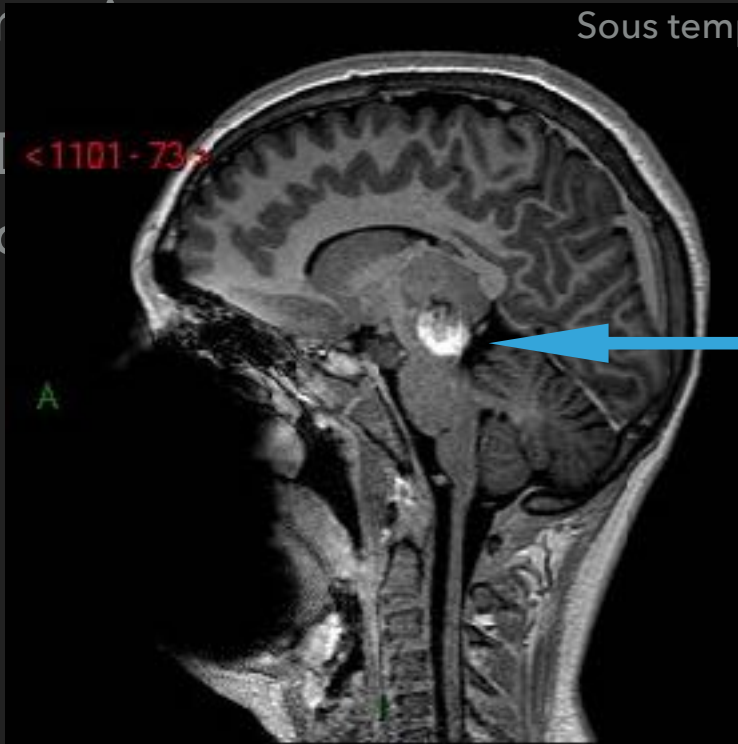
▶ Radiochirurgie

Interhémisphérique transtentorielle

Supra Cérébelleux infra tentorielle

▶ Chirurgie

Sous temporal



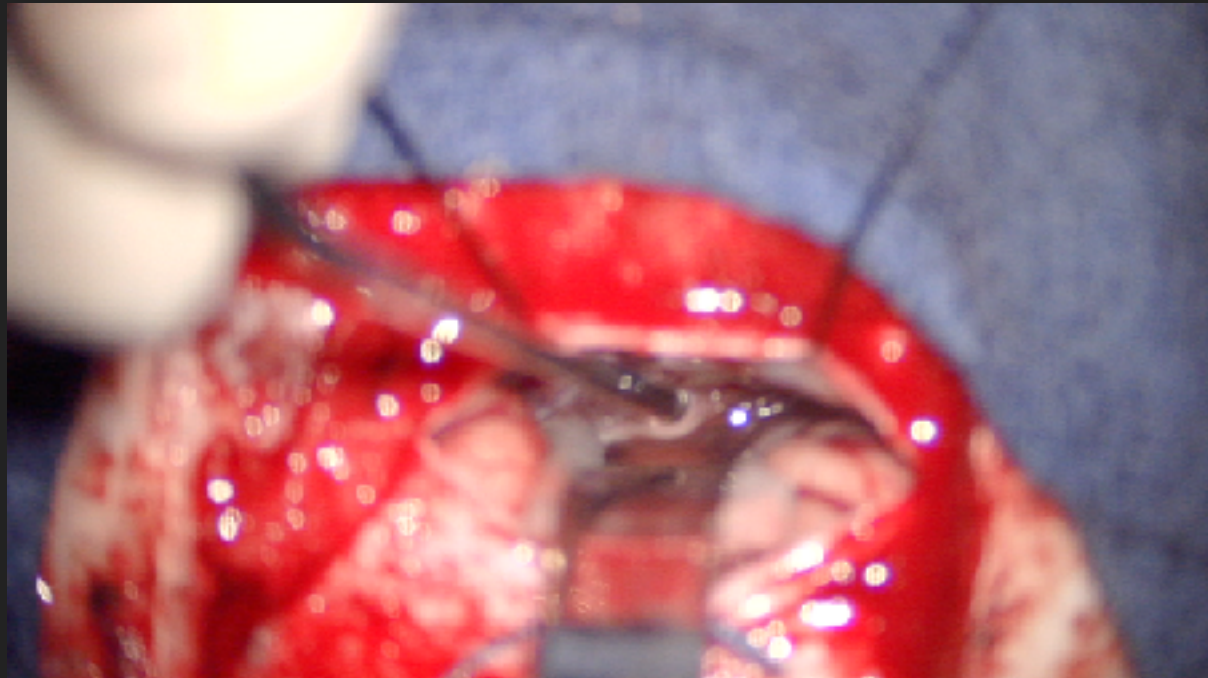
▶

<1101-73>

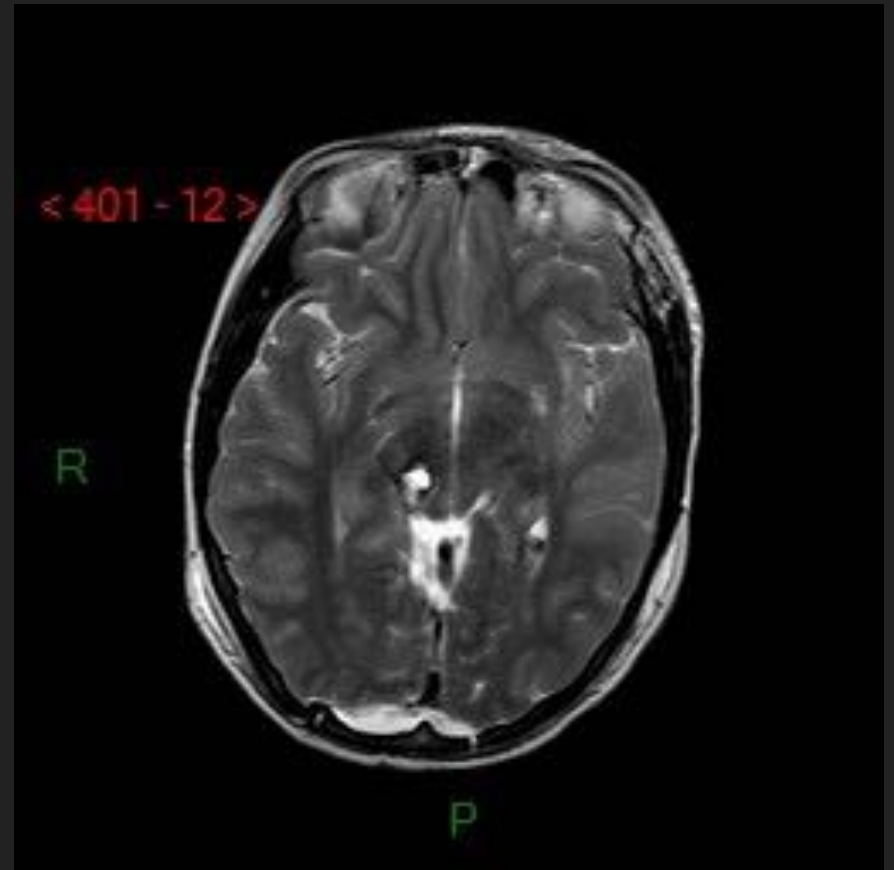
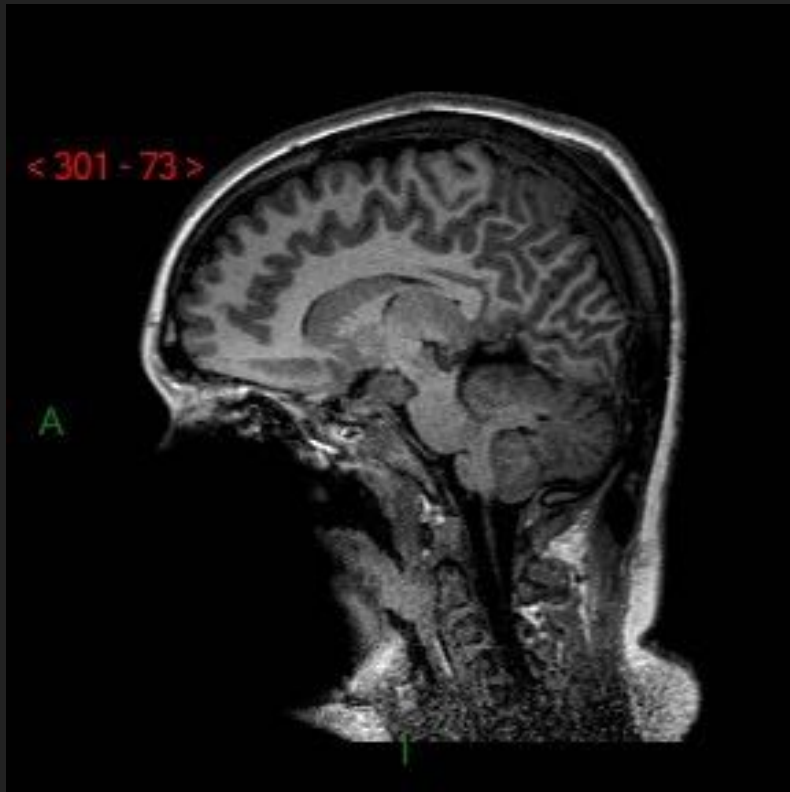
bilité

<1103-50>

n 1



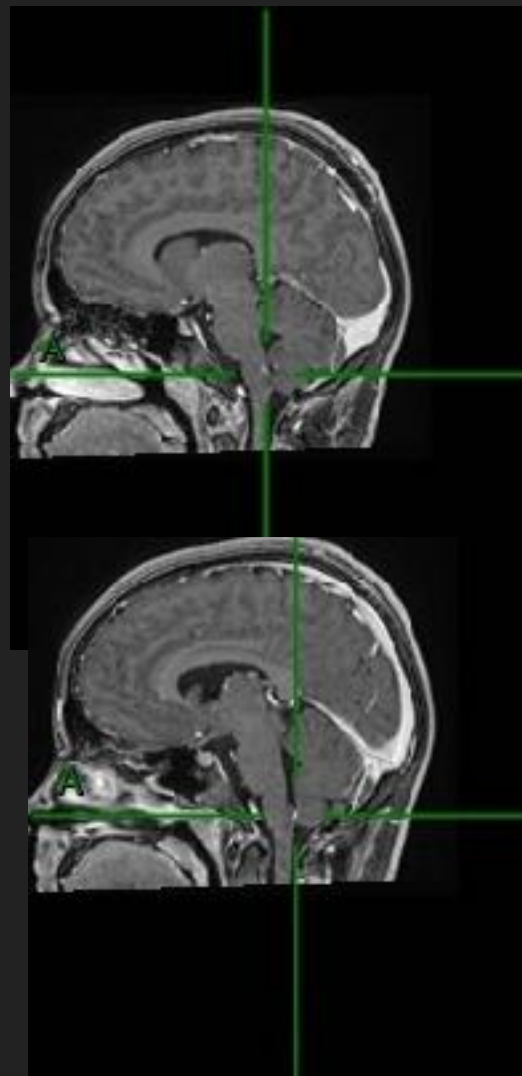
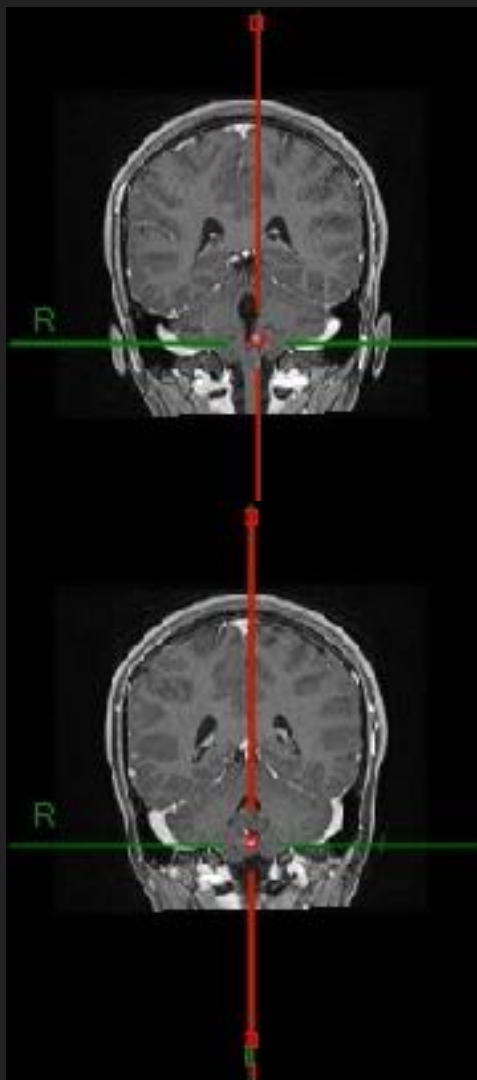
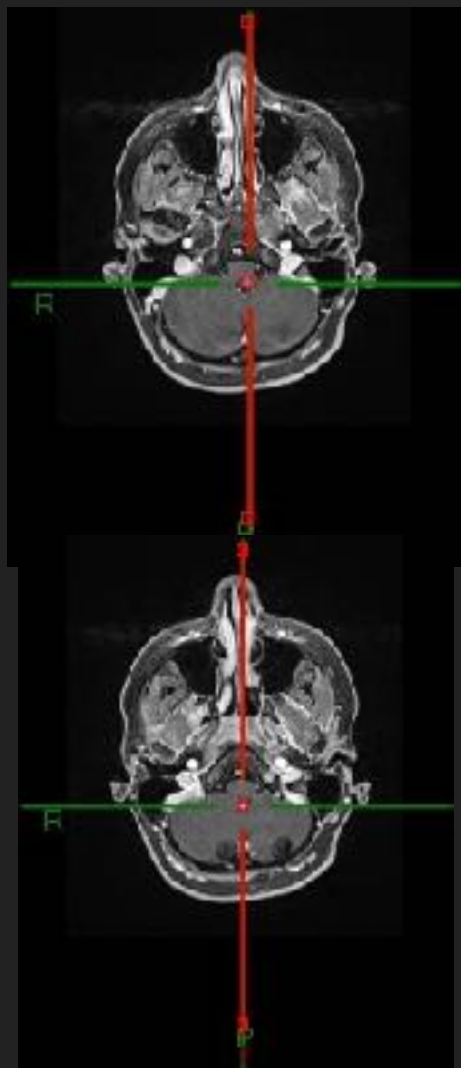




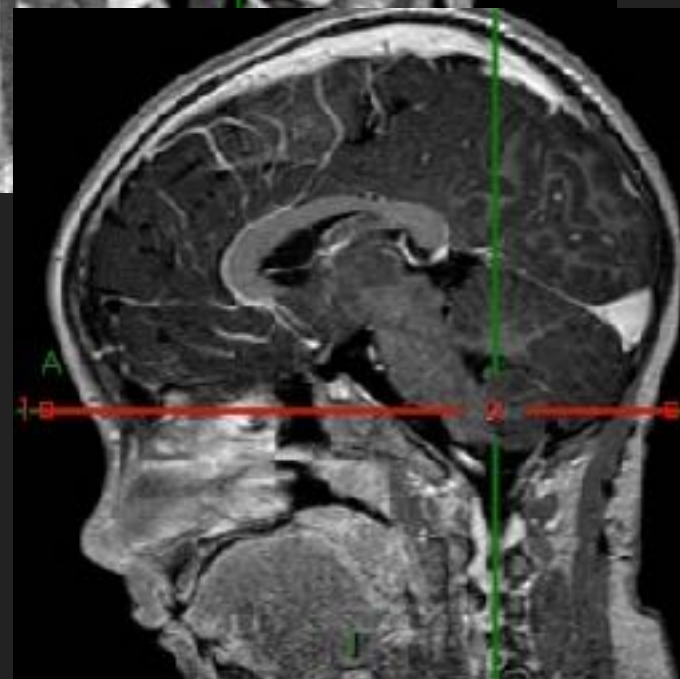
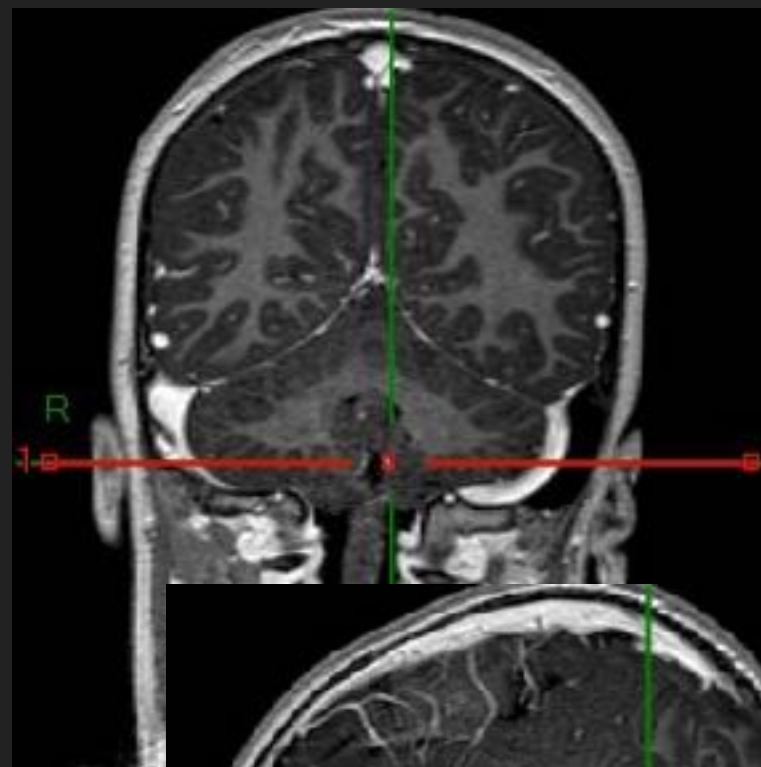
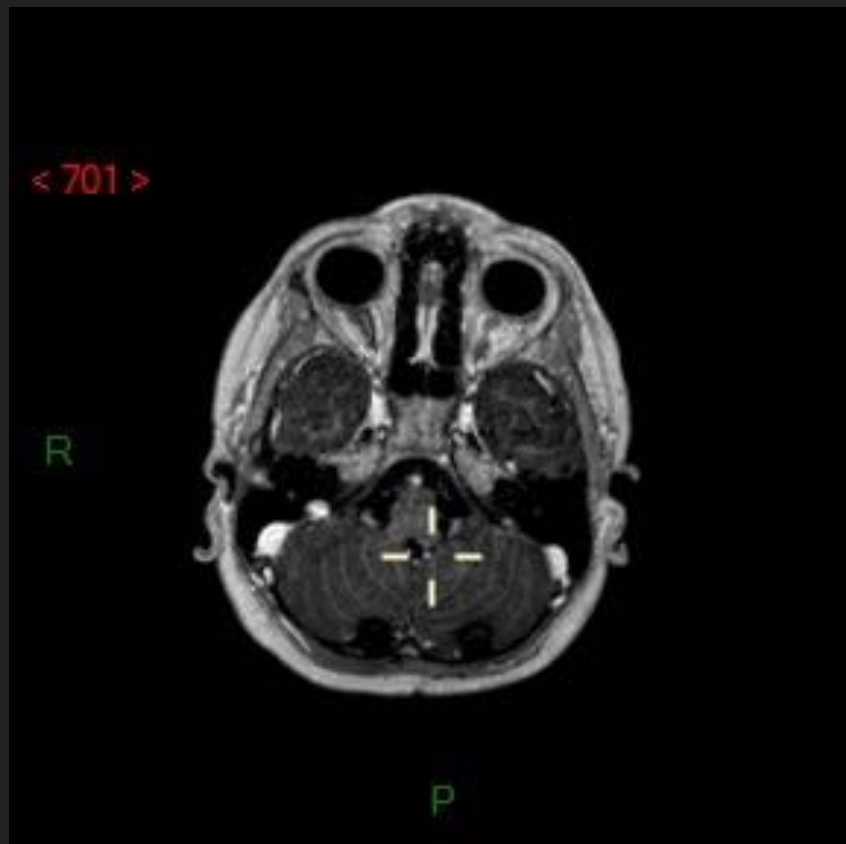
Hypoesthésie gauche transitoire

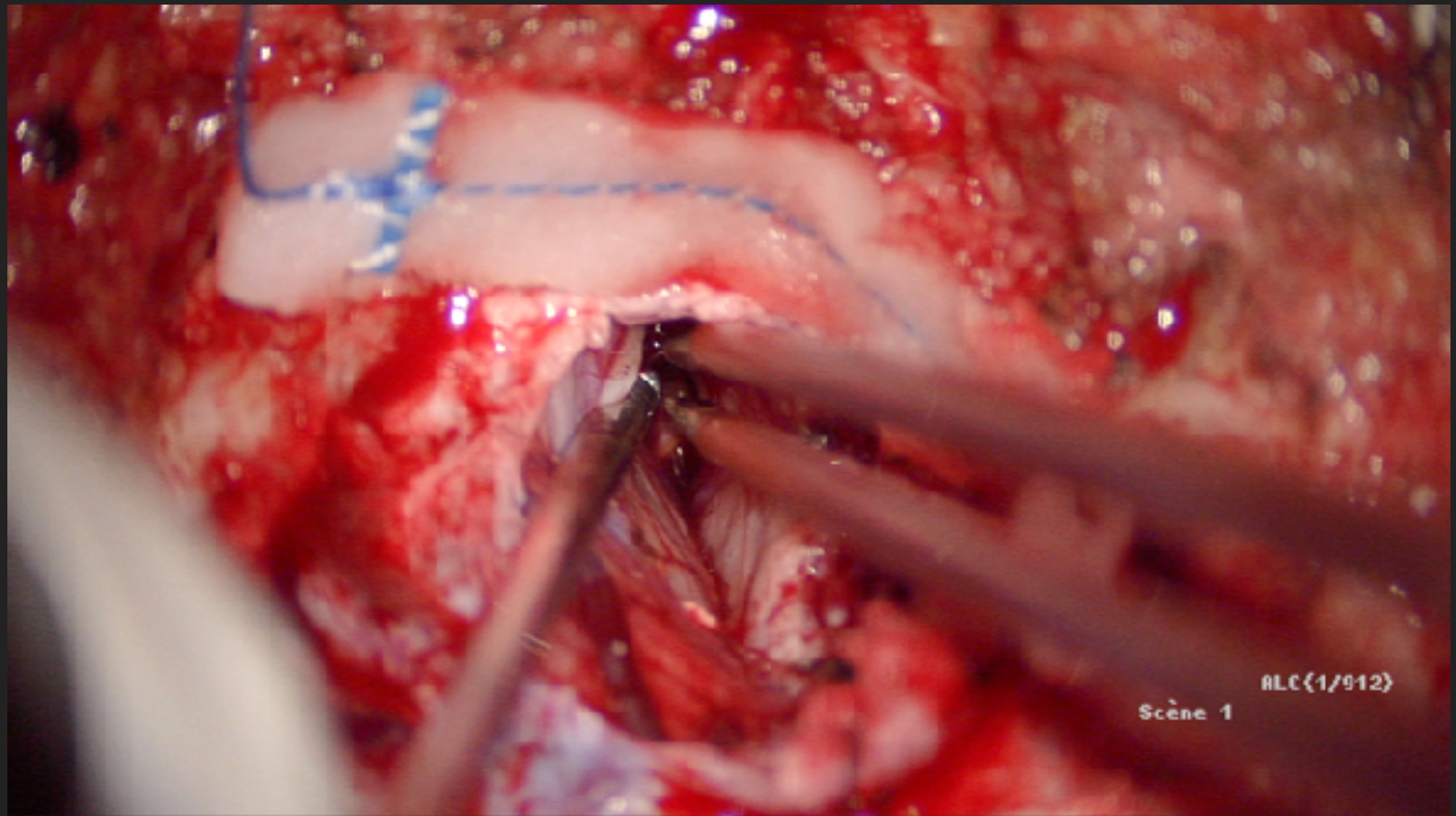
# FILLE DE 14 ANS, HOQUET ET VOMISSEMENT DEPUIS 15 JOURS

---



FILLE 14 ANS: ATCD INTERVENTION 2 ANS CAVERNOME RÉSECTION COMPLETE





ALC(1/012)

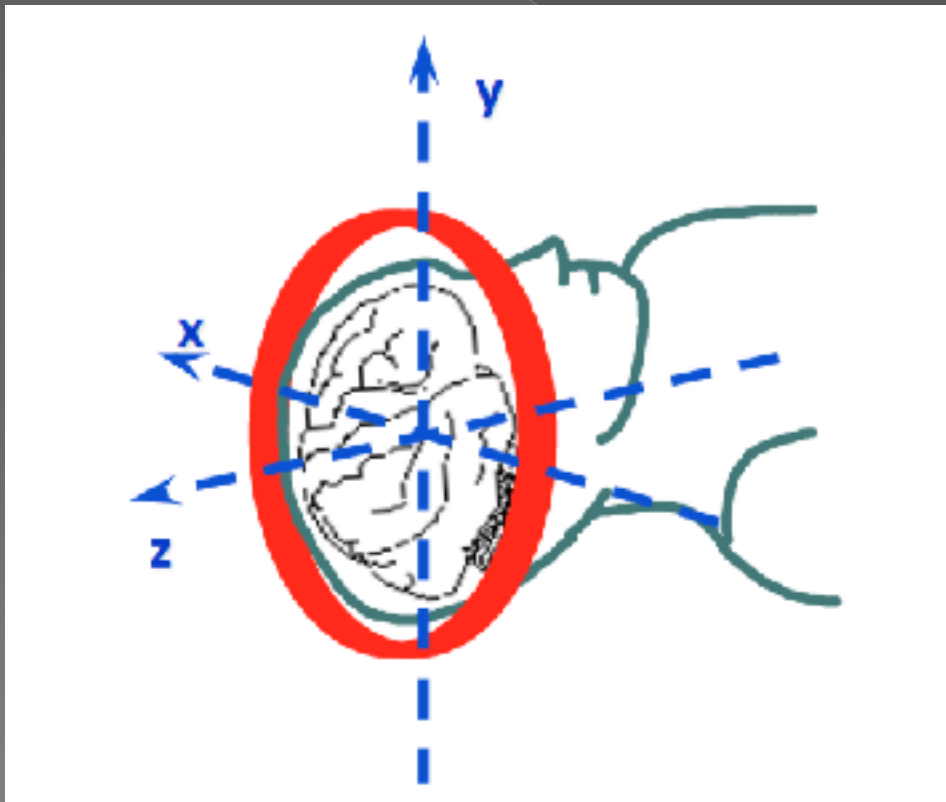
Scène 1

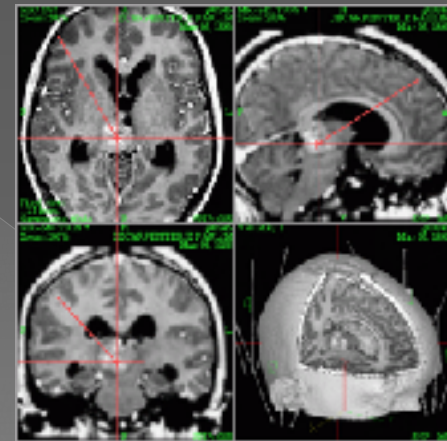
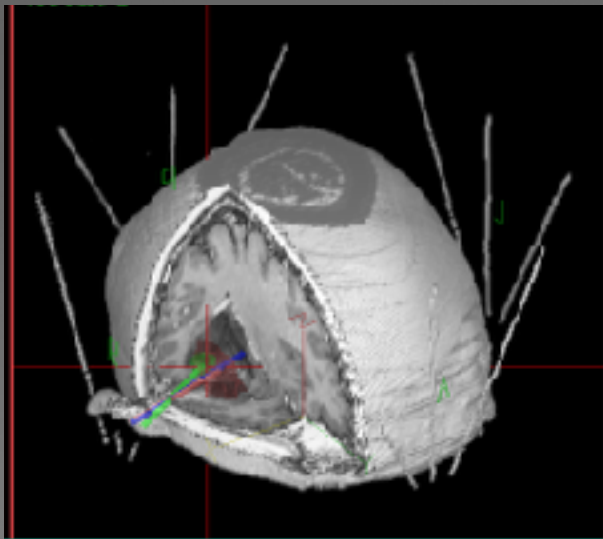
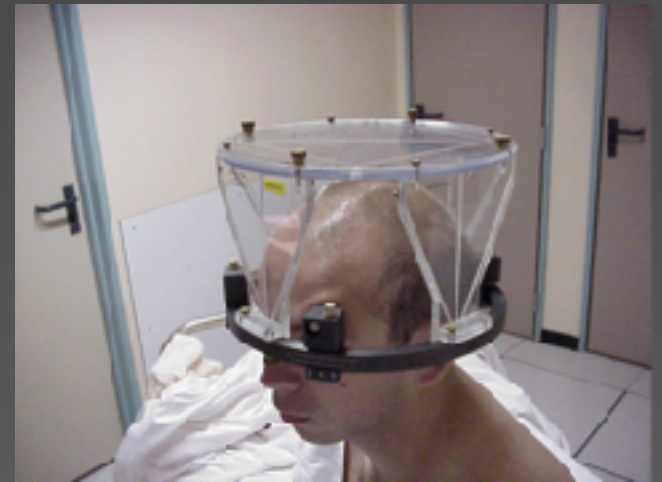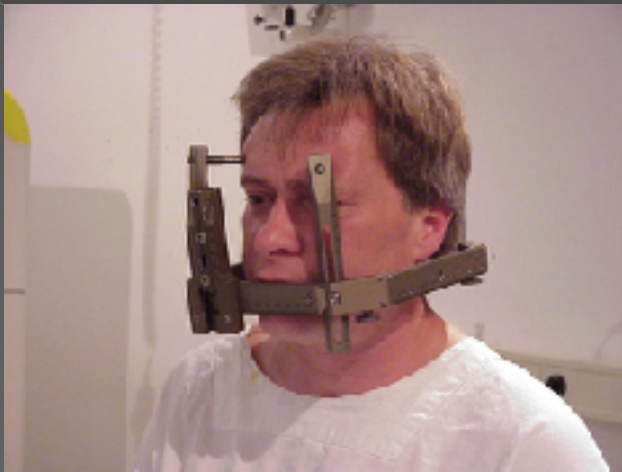# Neurochirurgie Fonctionnelle

- ◉ Ensemble de techniques chirurgicales visant à moduler des fonctions neurologiques (but thérapeutiques).
  - > Chirurgie de l'épilepsie
  - > Chirurgie des mouvements anormaux
  - > Chirurgie de la douleur
  - > Chirurgie de la spasticité
  - > Chirurgie des troubles psychiatriques



# Principe de base : Stéréotaxie





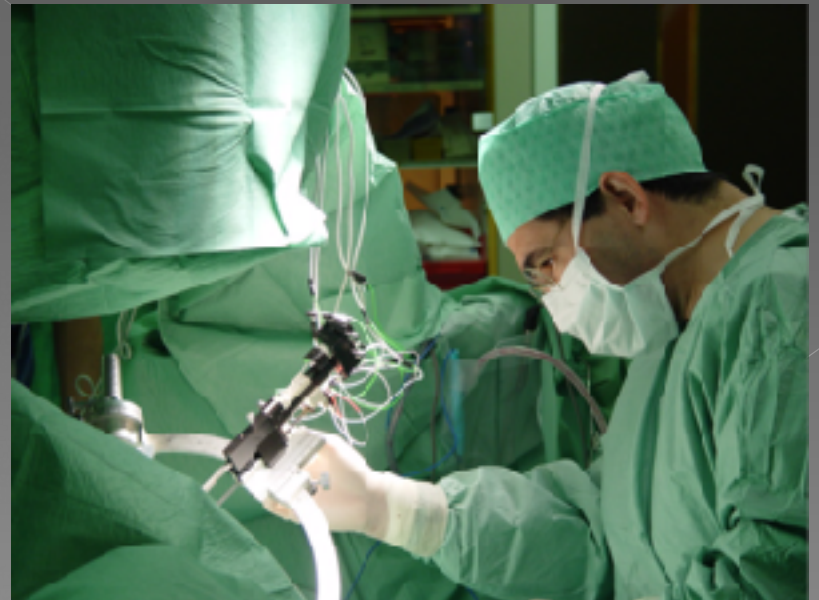**Path: Path1 (path # 1)**

Arc Position	Target Coordinates X, Y, Z [mm]	Ring Angle degree °	Arc Angle degree °
RIGHT	110.3, 89.0, 130.9	54.4	104.1

**Comments:**

Entry point: X=135.3 Y=147.0 Z=49.8 [mm]

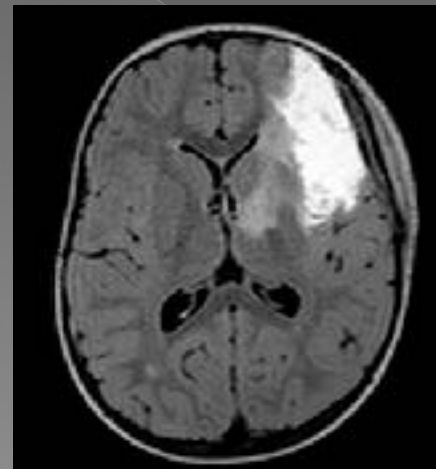
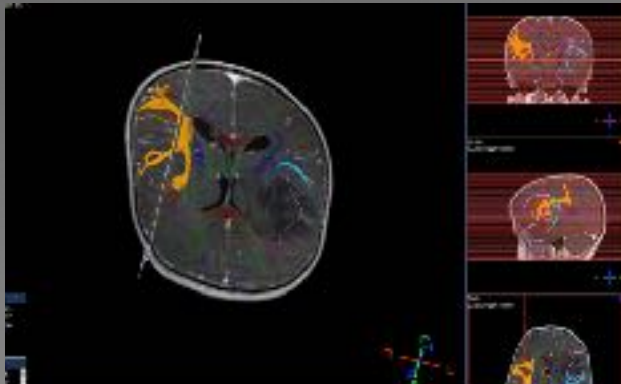
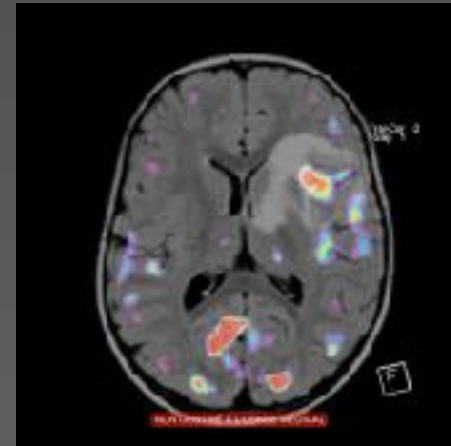
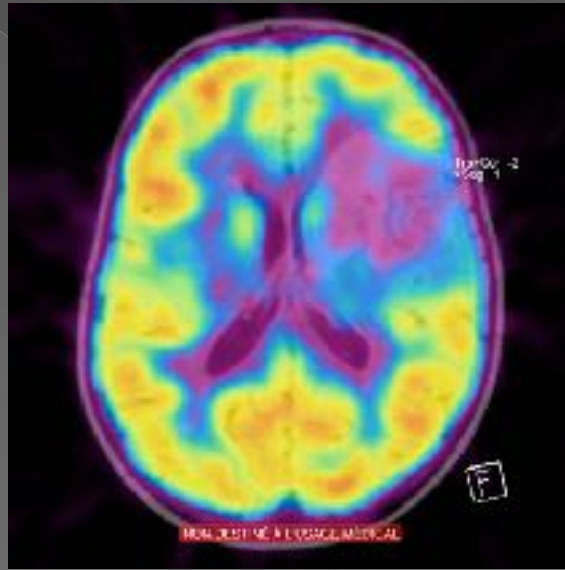
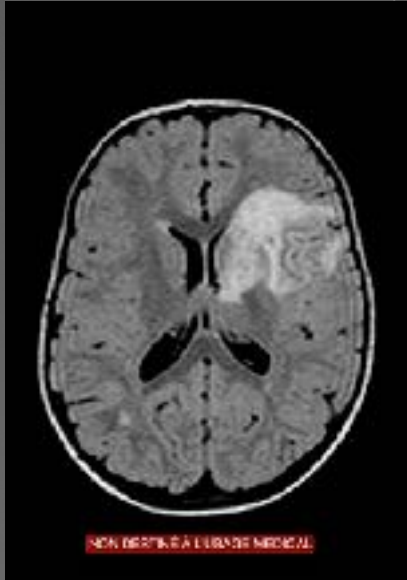Distance between target and entry point: 102.8 [mm]



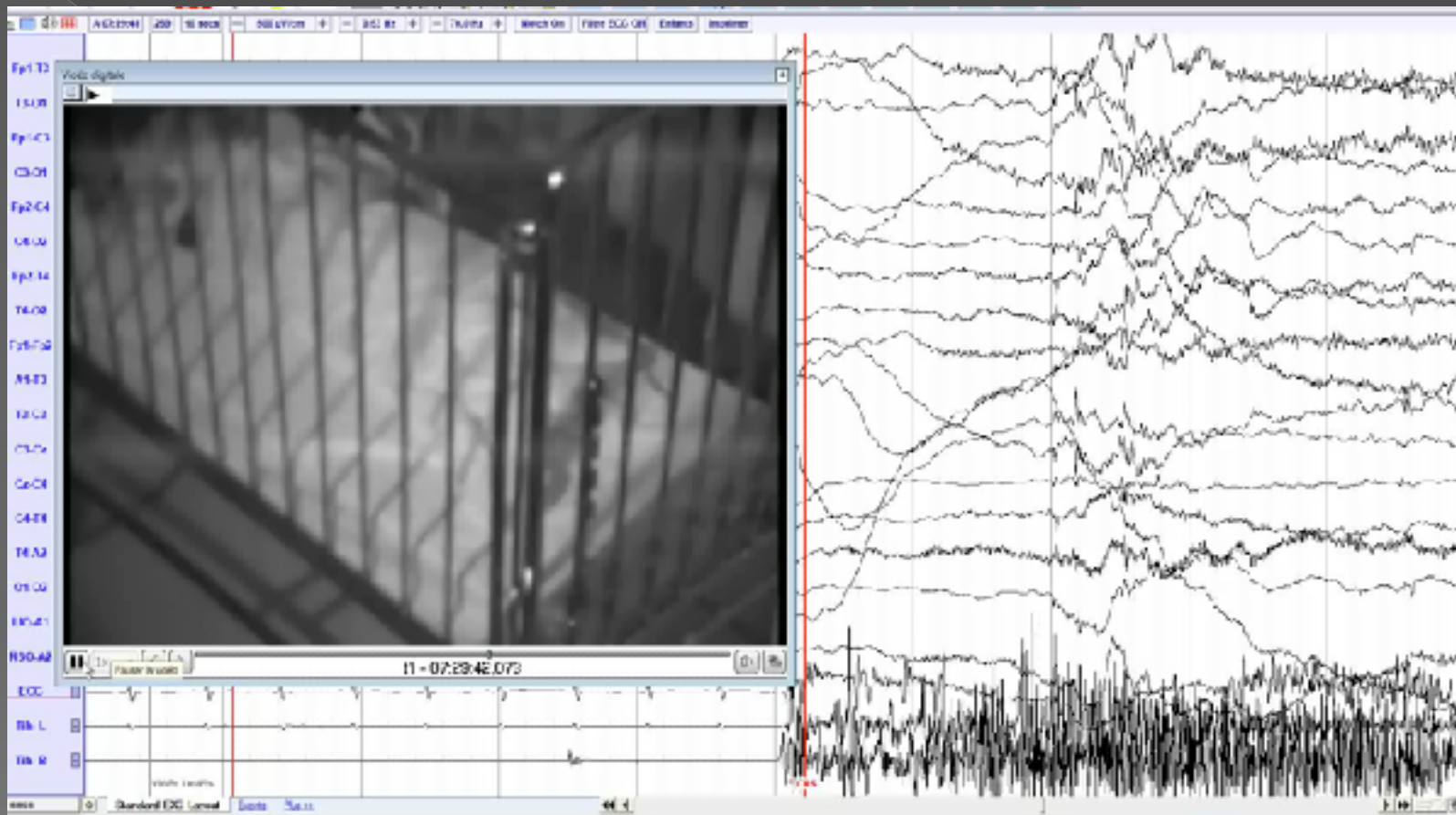
# Neurochirurgie Fonctionnelle

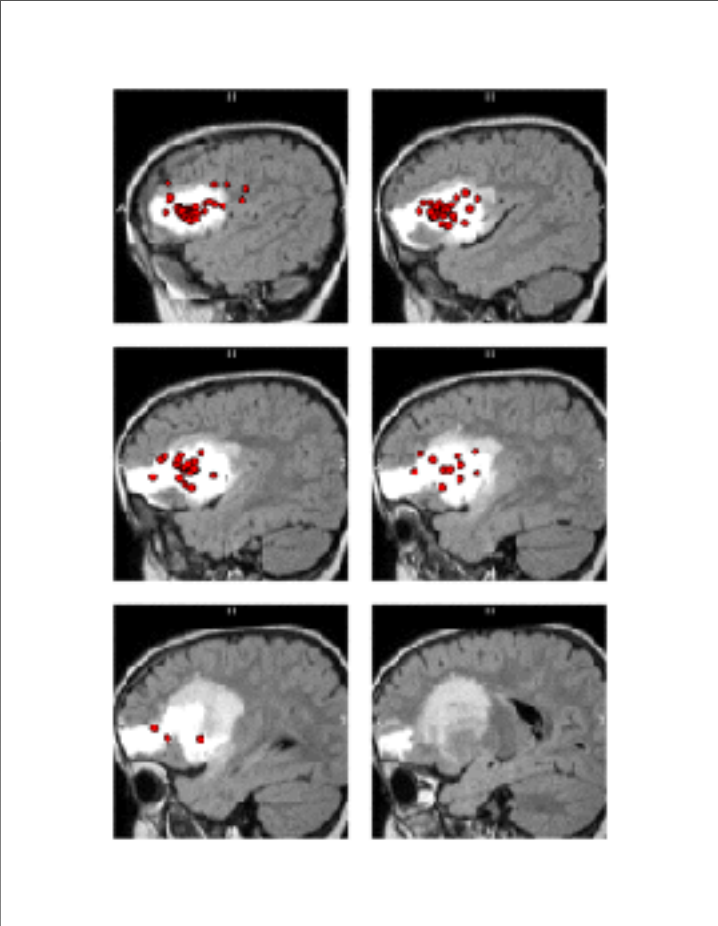
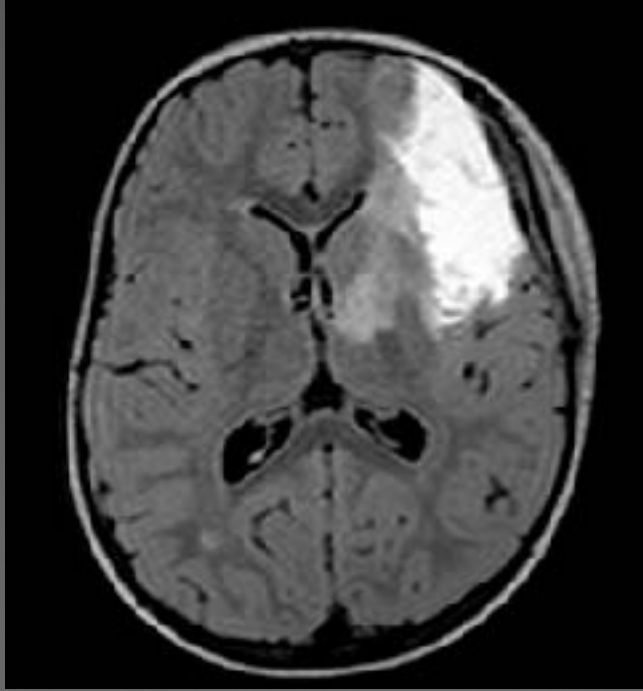
- ◉ Ensemble de techniques chirurgicales visant à moduler des fonctions neurologiques (but thérapeutiques).
  - > Chirurgie de l'épilepsie
  - > Chirurgie des mouvements anormaux
  - > Chirurgie de la douleur
  - > Chirurgie de la spasticité
  - > Chirurgie des troubles psychiatriques

# Chirurgie de l'épilepsie







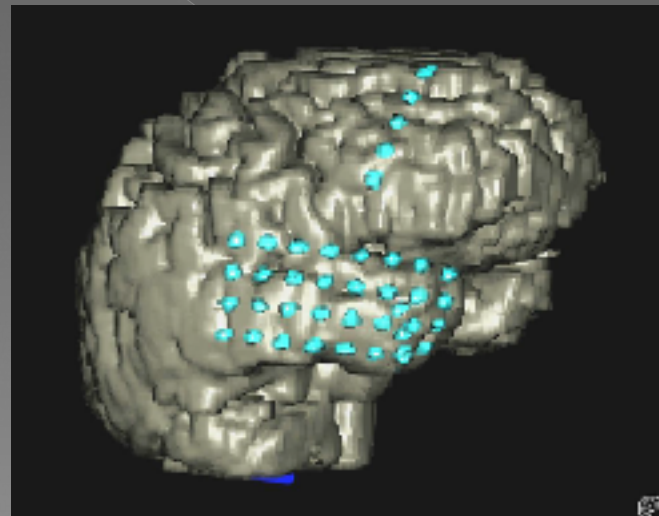

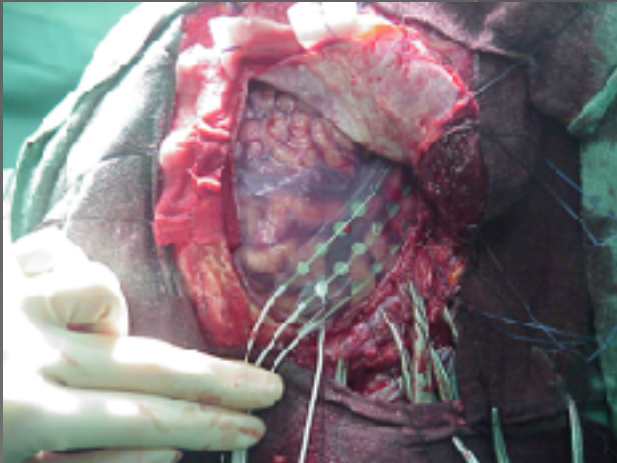


# Epilepsie Réfractaire

- ◉ Epilepsie résistante au traitement médical
  - > 1/3 des patients
- ◉ But de la chirurgie
  - > Localisation du foyer épileptique
  - > Résection du foyer épileptique
  - > Déconnecter la propagation de la crise
  - > Stimuler électriquement le foyer

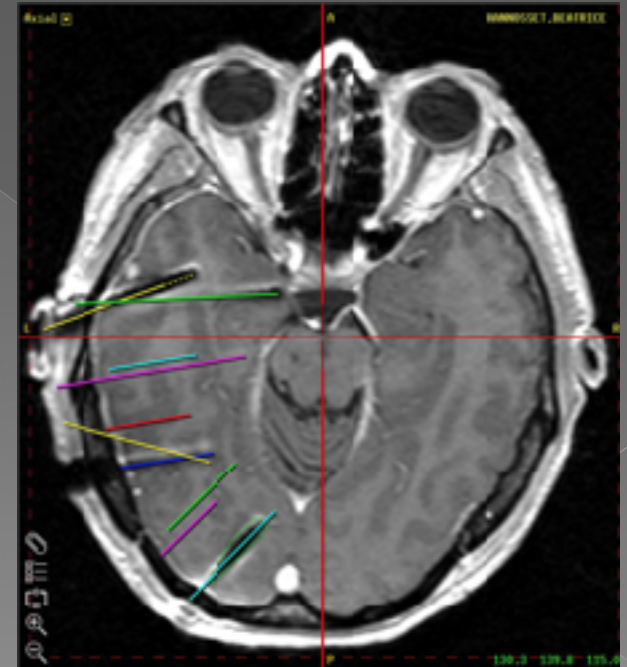
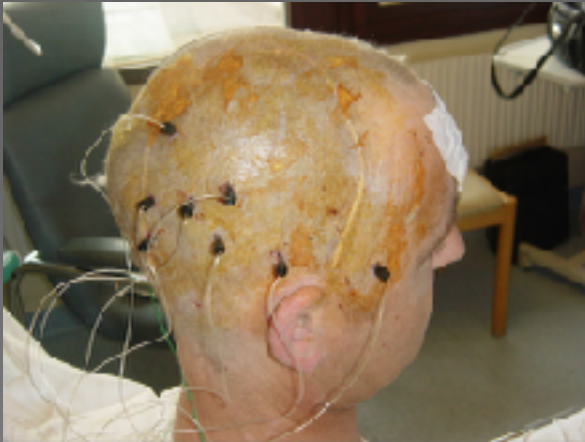# Localisation du foyer épileptique

- ◉ Electrode sous durales



# Localisation du foyer épileptique

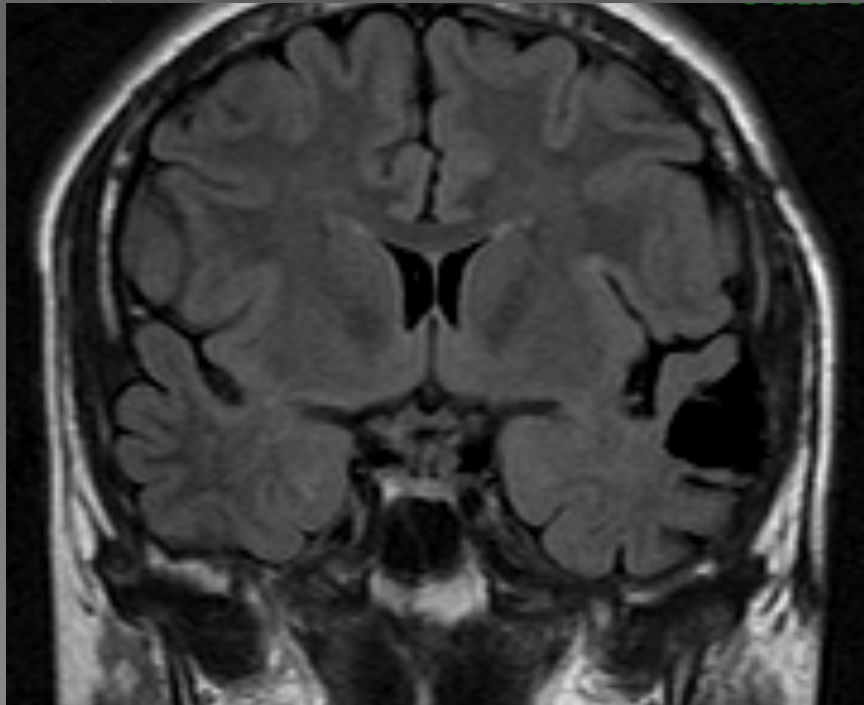
- Electrodes profondes





# Résection du foyer épileptique

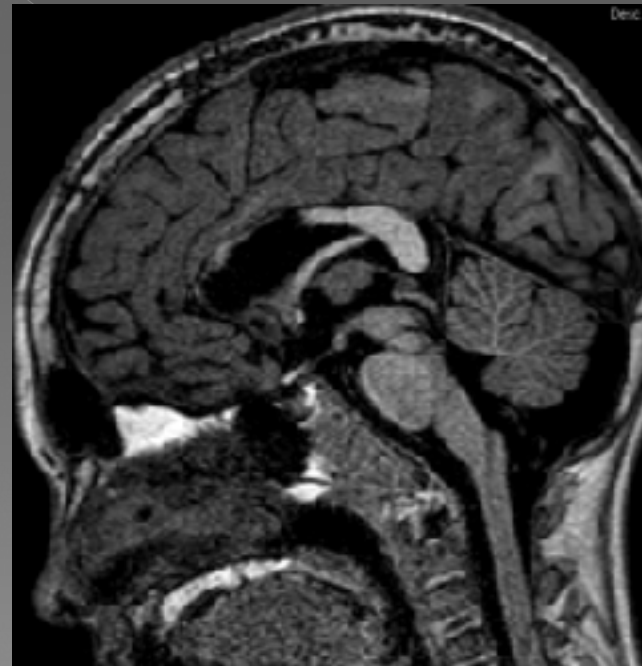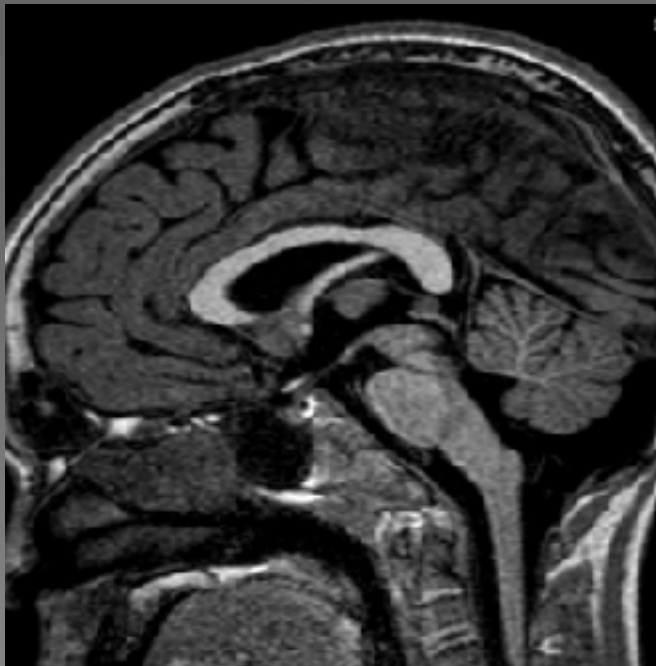
- ◉ Lésionectomie
- ◉ Lobectomie
- ◉ Cortectomie



# Déconnexion du foyer

## Eviter la propagation de la crise

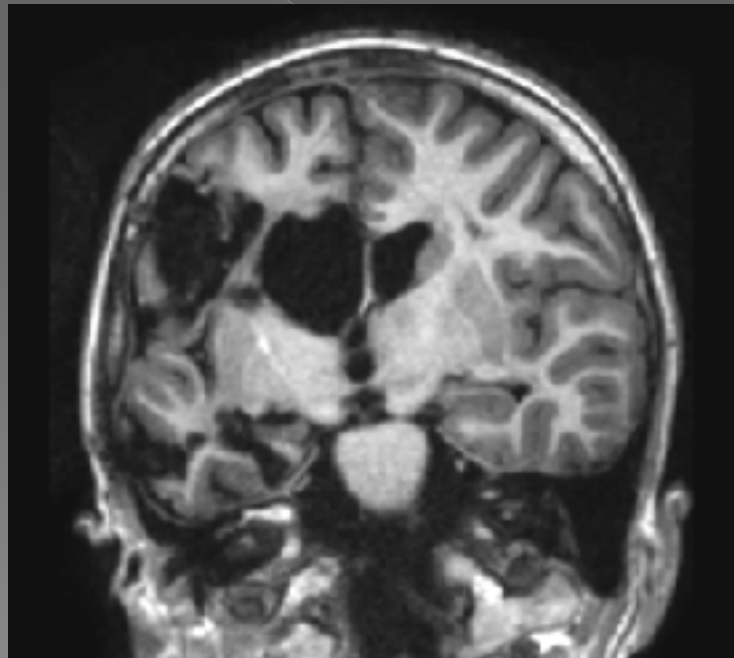
- ◉ Callosotomie
  - > Le corps calleux est coupé



# Déconnexion du foyer

## Eviter la propagation de la crise

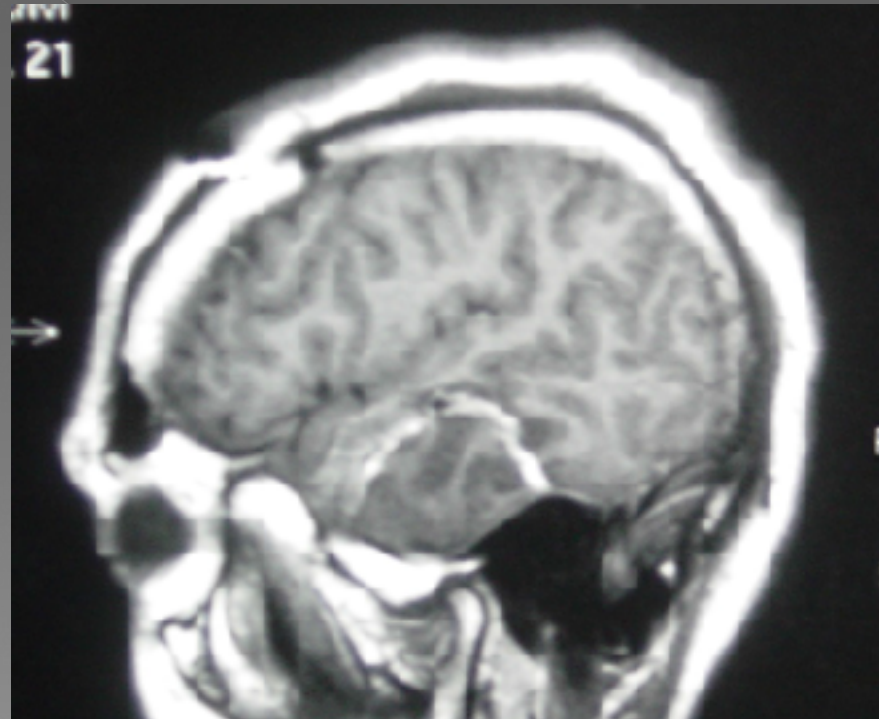
- ◉ Hémisphérotomie
  - > Déconnexion d'un hémisphère



# Déconnexion du foyer

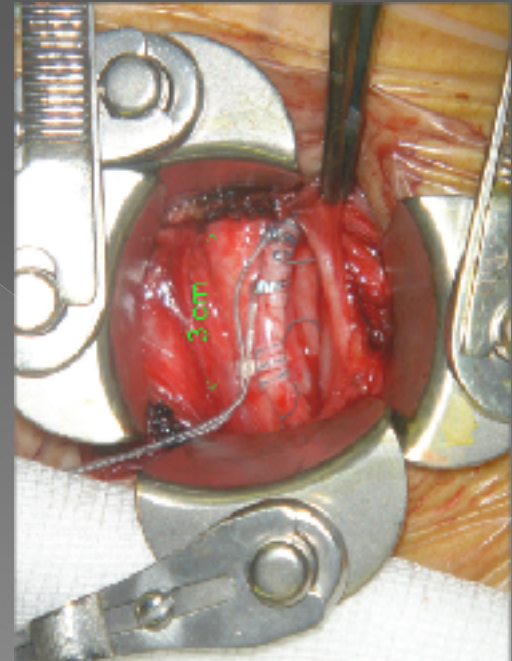
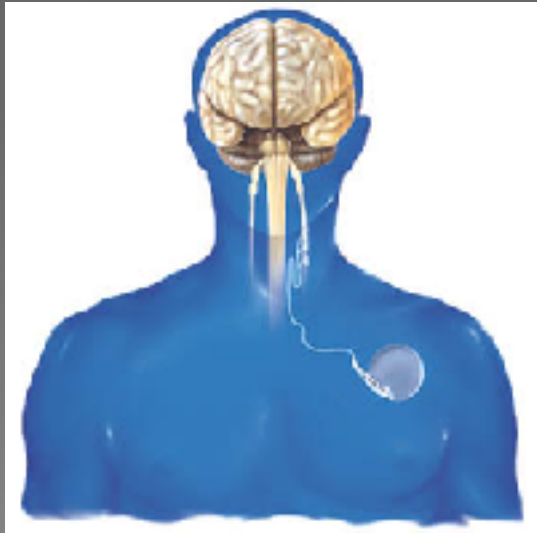## Eviter la propagation de la crise

- Déconnexion temporelle : complexe amygdalo-hippocampique qui est séparé du reste



# Stimulation électrique Nerf Vague

- La stimulation du nerf vague diminue la fréquence des crises.
  - > Comment : ?????





# Neurochirurgie Fonctionnelle

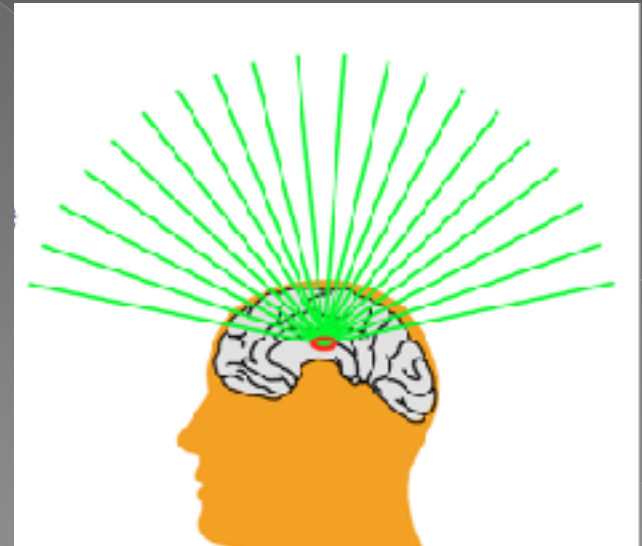
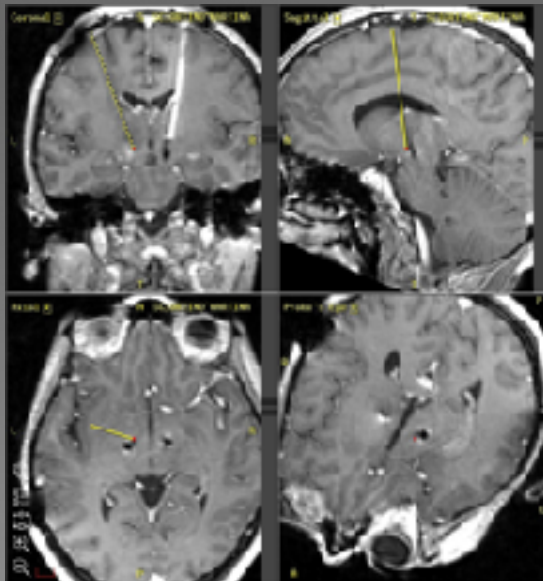
- ◉ Ensemble de techniques chirurgicales visant à moduler des fonctions neurologiques (but thérapeutiques).
  - > Chirurgie de l'épilepsie
  - > Chirurgie des mouvements anormaux
  - > Chirurgie de la douleur
  - > Chirurgie de la spasticité
  - > Chirurgie des troubles psychiatriques

# Mouvement Anormaux

- ◉ Maladie de Parkinson
  - > Jeune et stade avancé de la maladie
- ◉ Tremblement essentiel
- ◉ Tremblement secondaire (SEP-AVC)
- ◉ Dystonie
- ◉ Héli spasme facial

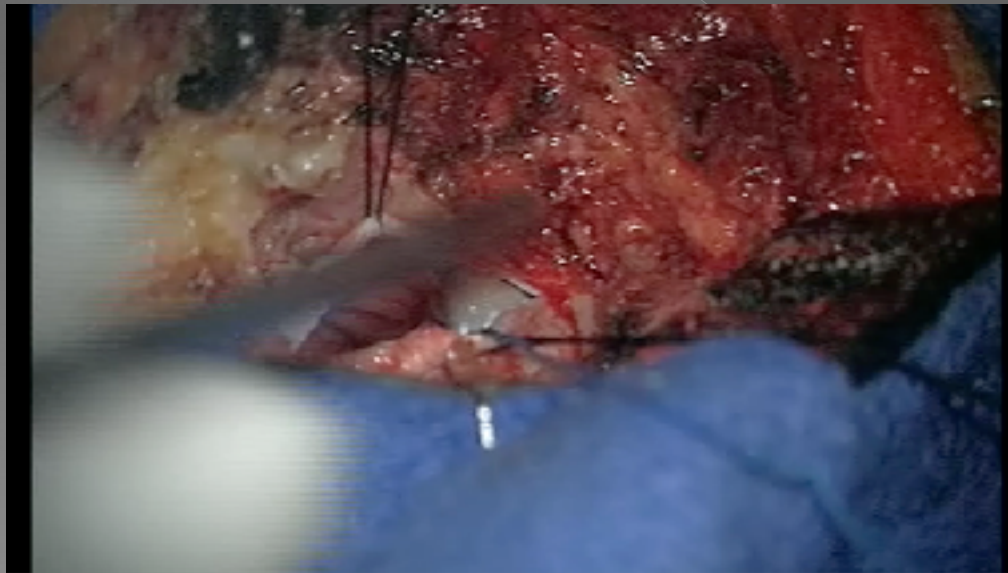
# Mouvement Anormaux

- ◉ Traitement Chirurgical
  - > Stimulation cérébrale profonde
  - > Lésion cérébrale profonde
    - (thalamotomie/pallidotomie)



# Mouvement Anormaux

- ◉ Traitement Chirurgical
  - > Hémi spasme facial
    - Toxine botulinique
    - Décompression du nerf facial



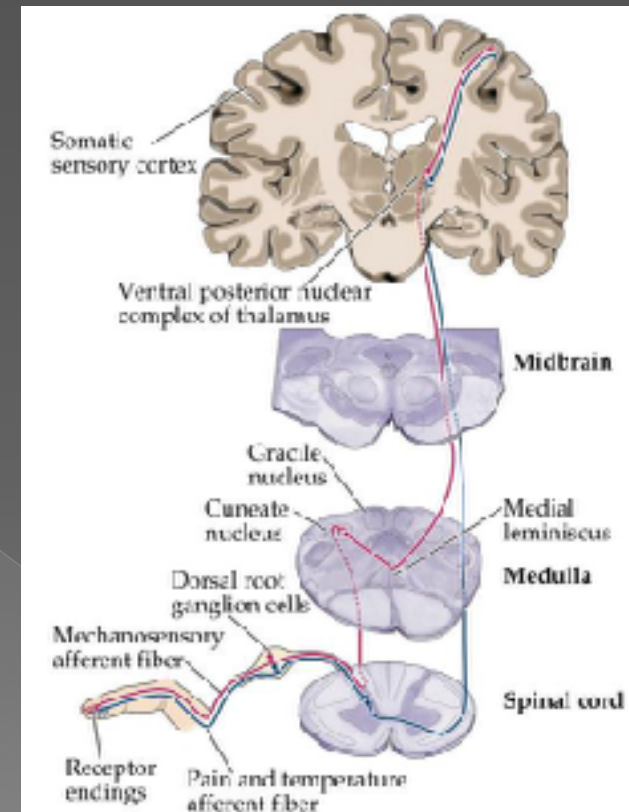
# Neurochirurgie Fonctionnelle

- ◉ Ensemble de techniques chirurgicales visant à moduler des fonctions neurologiques (but thérapeutiques).
  - > Chirurgie de l'épilepsie
  - > Chirurgie des mouvements anormaux
  - > Chirurgie de la douleur
  - > Chirurgie de la spasticité
  - > Chirurgie des troubles psychiatriques



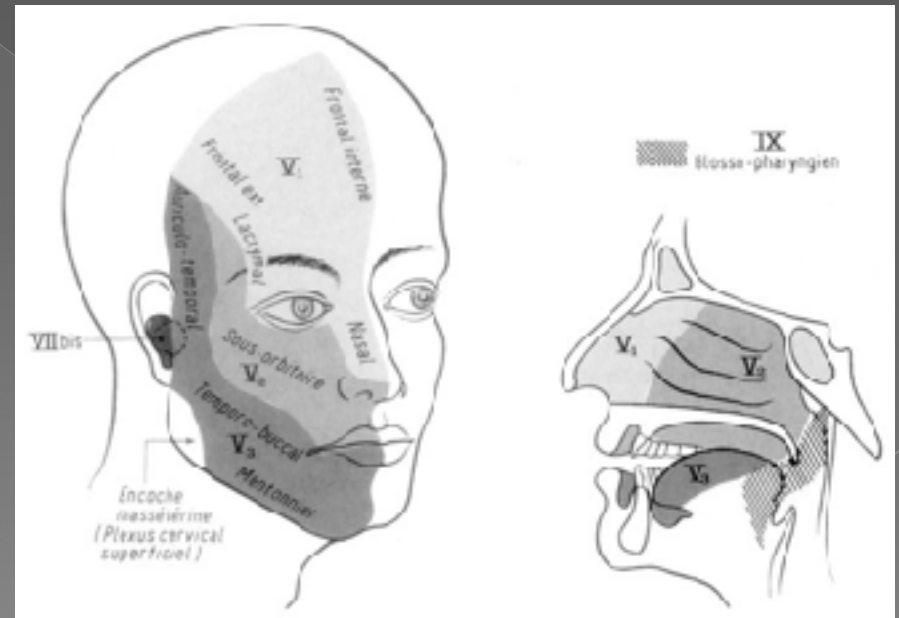
# Chirurgie de la douleur

- ◉ Indications : douleurs
  - > Pharmaco Résistantes
  - > Chroniques, Intenses
- ◉ Cibles chirurgicales
  - > Stimulation cortex moteur
  - > Stimulation noyau VPL
  - > Stimulation chordonale post
  - > Stimulation cutané (TENS)



# Névralgie du Trijumeau

- ◉ Douleurs intenses V
- ◉ Paroxystique
- ◉ Zone gâchette
- ◉ Entre crise : ex N
- ◉ Idée suicidaire

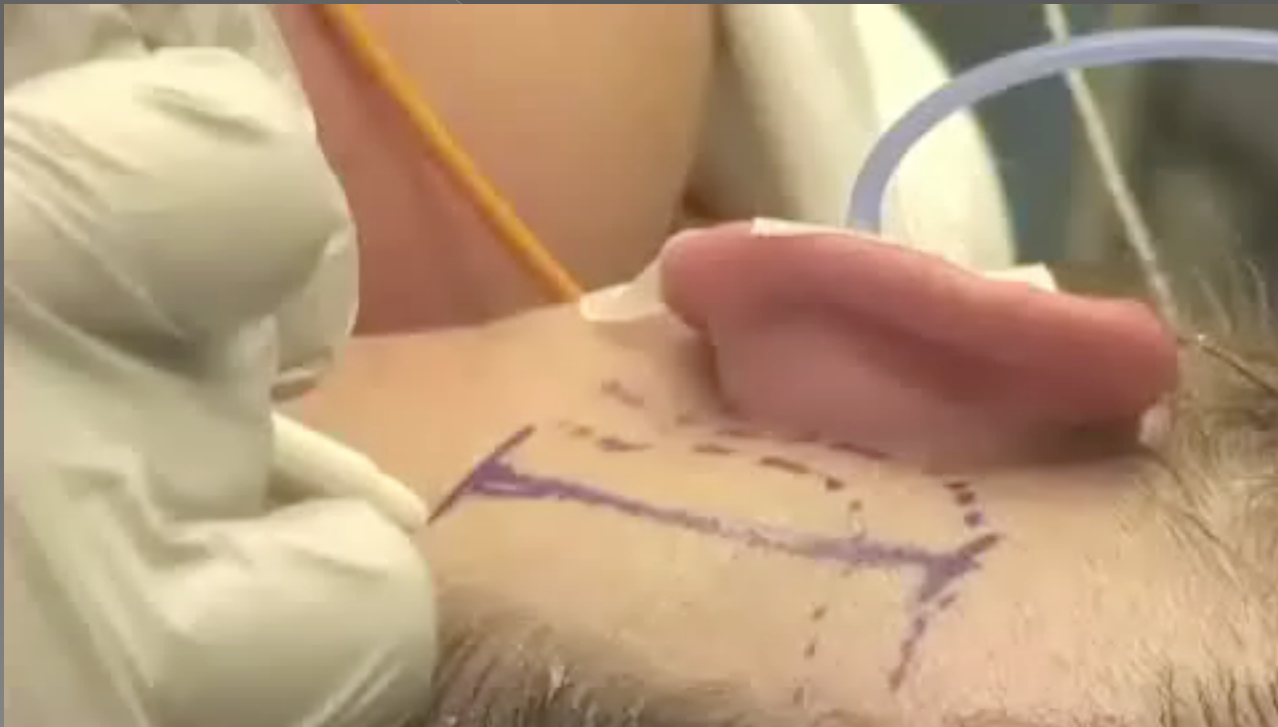

# Névralgie du Trijumeau

- ◉ Physiopathologie
  - > Idiopathique
  - > Contact entre le nerf et une boucle vasculaire
  - > Secondaire (SEP, Herpes,...)
- ◉ Traitement
  - > Médical : carbamazépine
  - > Chirurgical

# Névralgie du Trijumeau

- Chirurgie



# Neurochirurgie Fonctionnelle

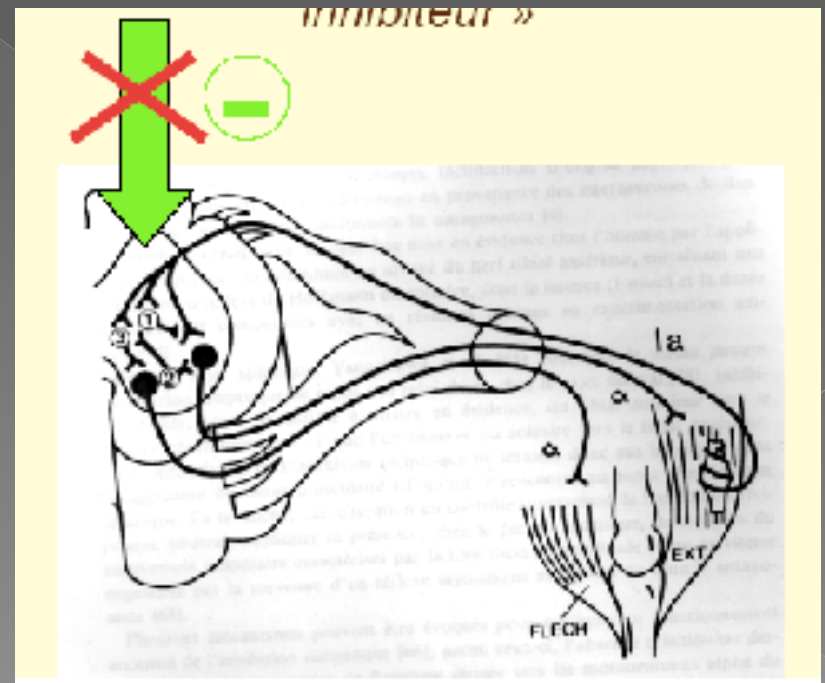
- ◉ Ensemble de techniques chirurgicales visant à moduler des fonctions neurologiques (but thérapeutiques).
  - > Chirurgie de l'épilepsie
  - > Chirurgie des mouvements anormaux
  - > Chirurgie de la douleur
  - > Chirurgie de la spasticité
  - > Chirurgie des troubles psychiatriques



# Spasticité

- Mécanisme

- > hyperexcitabilité du réflexe myotatique
- > secondaire à une lésion du faisceau pyramidal



# Indications du traitement chirurgical de la spasticité

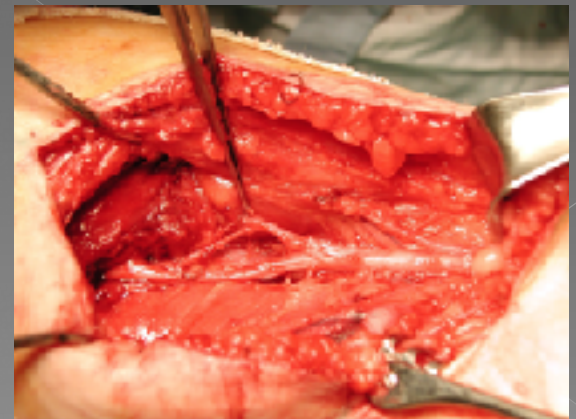
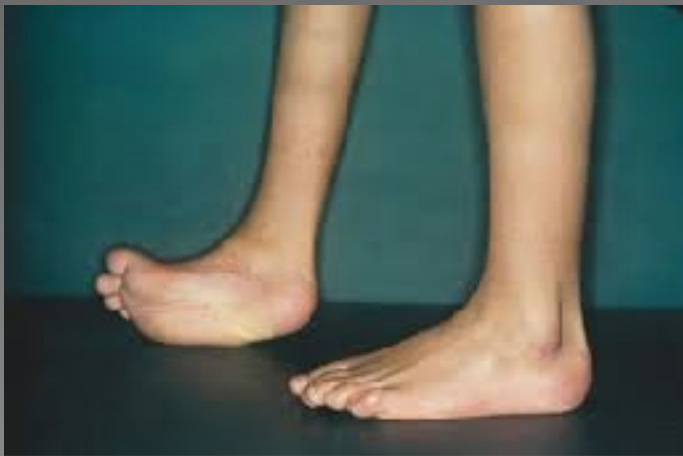- ◉ 1. spasticité invalidante
- ◉ 2. spasticité réfractaire au traitement médicamenteux
- ◉ 3. avant les rétractions tendineuses

# Techniques Chirurgicales

- ◉ 1. Neurotomie
- ◉ 2. Infusion intrathécale continue de Baclofène
- ◉ 3. DREZotomie

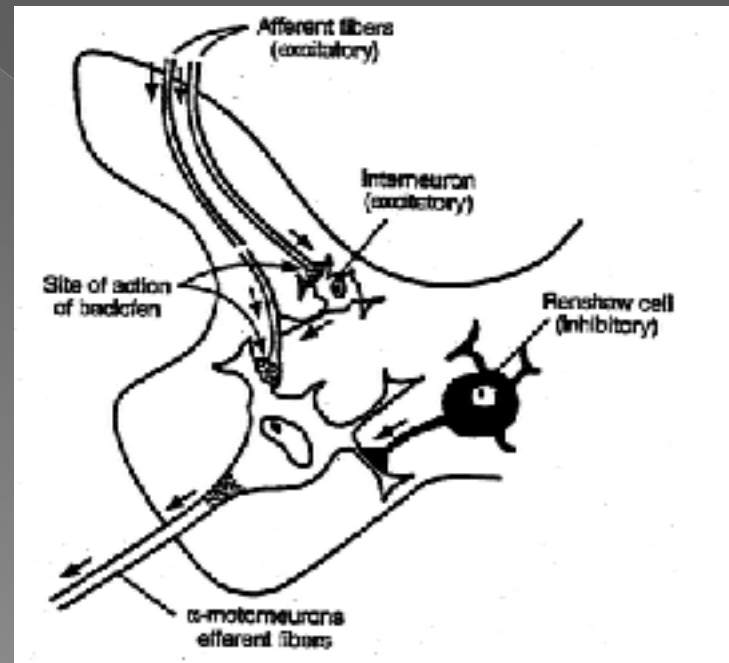
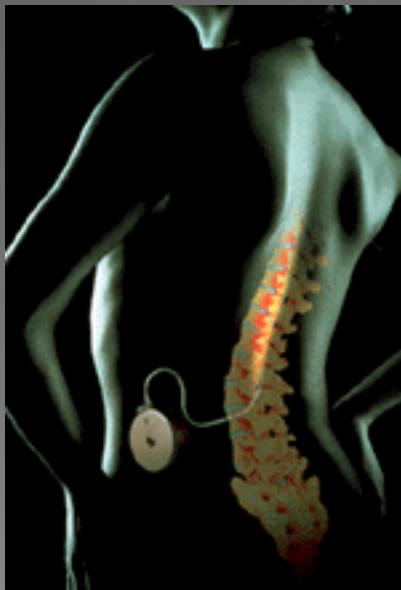
# Neurotomie

- ◉ Neurotomie (section partielle des faisceaux moteurs des nerfs innervant les muscles spastiques)
- ◉ Exemple: neurotomie du nerf tibial pour pied en varus équin



# Infusion intrathécale

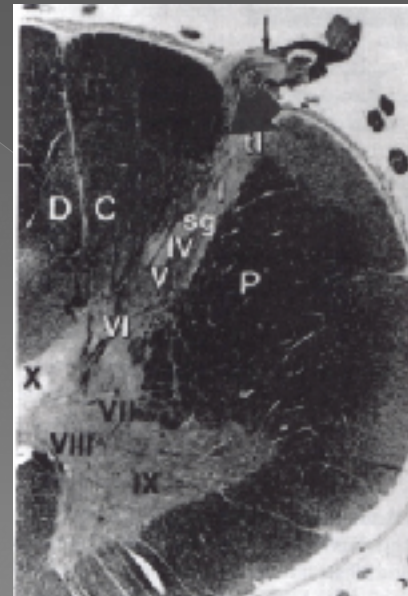
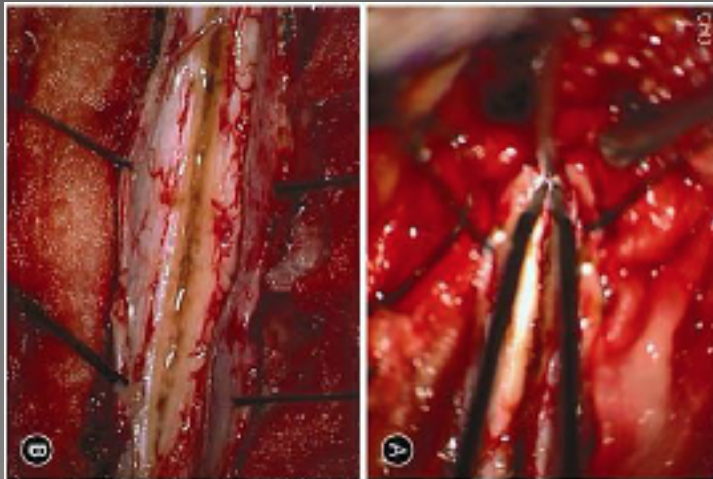
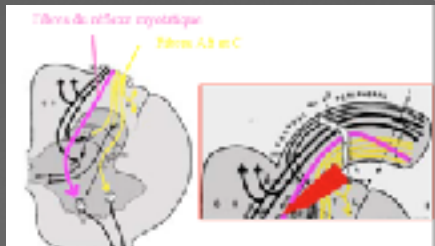
- Baclofène = analogue GABAergique, se fixant sur les récepteurs présynaptiques





# DREZotomie

- ◉ = section de la Dorsal Root Entry Zone



# Neurochirurgie Fonctionnelle

- ◉ Ensemble de techniques chirurgicales visant à moduler des fonctions neurologiques (but thérapeutiques).
  - > Chirurgie de l'épilepsie
  - > Chirurgie des mouvements anormaux
  - > Chirurgie de la douleur
  - > Chirurgie de la spasticité
  - > Chirurgie des troubles psychiatriques


# Psychochirurgie

- ◉ • indications potentielles:
  - > 1. troubles obsessionnels compulsifs (TOC)
  - > 2. dépression sévère
  - > 3. dépendances (addictions)
    - toujours seulement si pharmaco-résistantes
- ◉ • techniques chirurgicales
  - > 1. stimulation intracérébrale
  - > 2. radiochirurgie Gamma Knife
  - > 3. stimulation du nerf vague

# Radiochirurgie


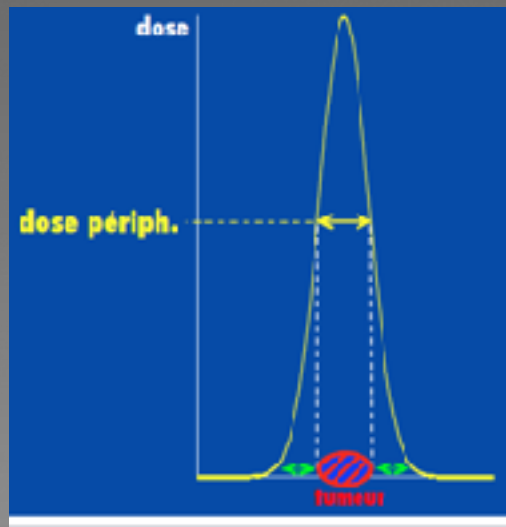
- Principe

- > concentration de rayons ionisants en un point focal



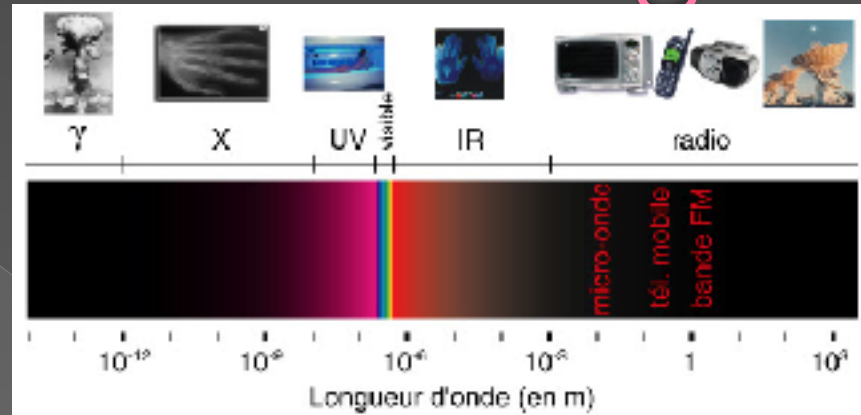
# Principe de la radiochirurgie

- ◉ concentration de rayons ionisants en un point focal
  - > • très forte dose d'irradiation au niveau de la cible
  - > • très faible dose en-dehors de la cible





# Spectre électromagnétique



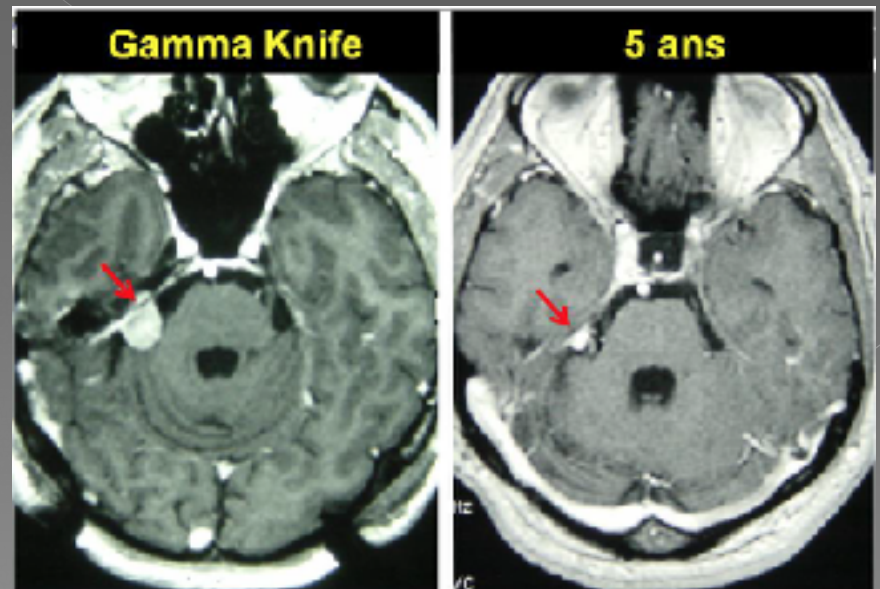
- Appareils de radiochirurgie:
  - > 1. Gamma Knife: multiples sources fixes de cobalt émettrices de rayons Gamma
  - > 2. Accélérateurs linéaires (LinAc): source unique mobile de rayons X tournant autour de la tête du patient
  - > 3. Proton-thérapie: cyclotron émetteur d'un rayonnement protonique

# Mécanisme d'action

- ◉ 1. effets cellulaires:
  - > 1. nécrose
  - > 2. altérations de l'ADN
  - > 3. inflammation tissulaire
- ◉ 2. effets vasculaires:
  - > 1. destruction de l'endothélium des microvaisseaux
  - > 2. oblitération des gros vaisseaux par prolifération de l'intima

# Applications

- ◉ 1. traitement de petites tumeurs intracérébrales ( < 3 cm de diamètre)
- ◉ 2. destruction de petites zones intracérébrales



# La radiochirurgie

- Indications:

1. Tumeurs cérébrales malignes

- ① Métastases
- ② Gliomes

2. Tumeurs cérébrales bénignes

- ③ Schwannomes vestibulaires / autres schwannomes
- ④ Méningiomes
- ⑤ Adénomes hypophysaires

3. Malformations vasculaires cérébrales

- ⑥ Malformations artério-veineuses
- ⑦ Fistules durales
- ⑧ Angiomes caverneux

4. Affections fonctionnelles cérébrales

- ⑨ Névralgie du trijumeau
- ⑩ Tremblement
- 11 Épilepsie